İmplant Destekli Protezler

Genel tıp literatüründe eksik bir organ ya da dokunun yerini alan yapılara implant adı verilirken, diş hekimliğinde de kaybedilen diş veya diş çevresi dokuların yerini alan, sabit veya hareketli protezlere destek sağlamak amacıyla kemik içi veya üzerine yerleştirilen, biyolojik olarak uyumlu biyofonksiyonel apareylere implant denilmektedir.

Rekonstrüktif ve protetik amaçlarla, yabancı maddelerin vücuda konulması, çok eskilere dayanmaktadır. Ancak, bugün düşündüğümüz anlamdaki implant çalışmaları, metallerin vücut sıvılarına, kemik fizyolojisine ve dokulara karşı reaksiyonlarının anlaşılmasından sonra ortaya çıkmıştır.

1960'lı yıllarda titanyum ile kemik arasındaki ilişkiyi gören ve çalışmalarının sonuçlarını 1980'li yılların başında açıklayan Branemark'ın ''Osseointegrasyon'' kavramı bugün implantolojide kesinlikle kabul görmüştür.

Osseointegrasyon, implantın, kemik ile bağlantısını anlatan bir terimdir. Diş hekimliği implantolojisinde, uygulanan implantların kemik ile beraber diğer çevre dokularla iyi bir bağlantı yapması gereği, bu terimin ''Doku integrasyonu / Tissue integration ''şeklinde kullanılımını ortaya çıkarmıştır.

Osseointegre implant uygulamalarında dört temel faktör vardır,*

• Materyal özelliği: İmplant materyali saf titanyumdur. Titanyum, atmosferde yüzeyinde oluşan titanyumoksit aracılığıyla, kemikle direkt kimyasal bağlantı yapar.

• İmplantın şekli: Branemark kendi sisteminde, gerek yüzeyin genişliği gerekse kuvvet dağılımının uygun olabilmesi için vida tipi implantları önerir. Ancak, günümüzde farklı şekiller mevcuttur.

• Cerrahi uygulama: Cerrahi, en az doku hasarı oluşturacak şekilde, özel alet ve uygulamalar gerektirir.

** Hobo S, Ichida E., Garcia L., Osseointegration and Occlusal Rehabilitation,Quintessence Pub. Co., Tokyo, Berlin, Chicago, London, Sao Paulo, Hong Kong,1991*

• İyileşme periyodunda kesinlikle yükleme yapılmaması: İmplantlar yerleştirildikten sonra, osseointegrasyonun tamamlanması için gereken sürede, alt çenede 3-4 ay, üst çenede 4-6 ay kesinlikle implantlar üzerine basınç uygulanmamalıdır.

Bu yükleme protokolü, implant yerleştiriminden sonra, üst yapıların uygulanması için bekleme süresinin hasta memnuniyetini azaltması, yerleştirilen implantlar üzerine uygulanacak uygun basınçların kemik iyileşmesini aktive edeceğini belirten araştırma sonuçlarının artması gibi nedenlerle immediat yükleme / hemen yüklemeyi öneren sistemler kullanılmaya başlanmıştır. Bu uygulamalarda temel prensip, primer stabilitenin en iyi derecede sağlandığı ve öncelikle basınçların düzenlenebildiği implantların immediat yüklenebileceğidir.

Başarı Kriterleri*:

1975'de Harvard konferansında implant başarı standartları Schnitmann ve Schulmann tarafından şu şekilde belirtilmiştir:

1. Herhangi bir yöne hareket 1 mm'den az olmalıdır,
2. Kemik kaybı, dikey implant yüksekliğinin 1/3'inden fazla olmamalıdır.
3. Gingival iltihaplanma tedavi edilebilir olmalı, parestezi ve anestezi hali olmamalı, komşu diş zarar görmemiş olmalı, mandibuler kanal, maksiller sinüs ya da nazal septum ihlal edilmiş olmamalıdır,
4. Dental implantın başarılı olabilmesi için, vakaların en az %75'inin 5 yıl fonksiyonel hizmet vermesi gerekir.

Branemark sistemi savunucuları ve uygulayıcıları, Albrektson ve arkadaşları, bu standartların bilimsel verilere dayanmadığını ve herhangi bir osseointegrasyon sistemine uygulanamıyacağını bildirmişlerdir. 1986 yılında Albrektson ve Zarb aşağıdaki standartları önermişlerdir;
1. Yerleştirilmiş implant klinik olarak test edildiğinde hareketsiz olmalıdır,
2. Radyografide herhangibir radyolüsensi görülmemelidir,
3. İmplantın 1 yıllık kullanımı takiben senelik kemik kaybı 0.2 mm'den fazla olmamalıdır,
4.Ağrı, enfeksiyon, nöropatiler, parestezi ve anatomik oluşumların ihlali gibi semptomlar olmamalıdır,
5. Yukarıdaki standartlar dahilinde, 5 yıllık bir gözlem sonucu %85, 10 yıl sonunda %80 başarı oranı gereklidir.

İmplant destekli protezlerde başarı,

- İmplant öncesi hasta değerlendirimi,
- İmplant yerleştiriminde hassasiyet,
- İmplant çevresi yumuşak doku düzenlemesi ve
- Protetik restorasyonun kalitesi ile sağlanır.

Hasta Değerlendirimi

İmplant destekler, dişsizliklerde,sabit veya sabite yakın protezlerin uygulanmasını sağlarlar ve şu avantajları vardır:

- Kemiğin korunması,
- Oklüzal dikey boyutun korunması,
- Estetik,
- Uygun oklüzyon,
- Psikolojik destek,
- Proprioseptif duyunun yeniden kazanılması,
- Stabilite,
- Retansiyon,
- Fonasyonun düzelmesi,
- Kas tonusunun korunması

Çocuk ve genç hastalarda, büyüme ile görülen iskeletsel değişimler ve osseointegre implantın, ankiloze diş gibi davranması, implant uygulamalarında yaşı, sınırlayıcı bir faktör haline getirmiştir. Ancak, büyüme ve gelişim kavramının anlaşılması ile kontrollü uygulamalar yapılabilmektedir.

Maksilla ve mandibula, pubertal döneme kadar devamlı büyür. Büyüme ve gelişimin en yoğun olduğu dönem puberta dönemidir. Pre ve postpuberta döneminde, bunun çok gerisindedir. Kızlarda, puberta dönemi 12-14, erkeklerde ise 13-15 yaş arasındadır.

** Hobo S, Ichida E., Garcia L., Osseointegration and Occlusal Rehabilitation,Quintessence Pub. Co., Tokyo, Berlin, Chicago, London, Sao Paulo, Hong Kong,1991*

Resim 13.1 a, b, c, d, e. 16 yaşında hastada, ortodontik tedavi ile yer kazandırılmış, santral diş eksikliğinde uygulanan implant destekli kron restorasyonunun, 2 yıl sonra doğal dişlerin sürmelerini devam ettirmeleri, implantın ankiloze kemik gibi davranarak geride kalması ile oluşan seviye farkının seramik kronun yenilenmesi ile tedavisi.

(Başparmağın iç tarafındaki sesamoid kemiğin radyografide görünmeye başlaması, puberta dönemi için belirleyici bir tanıdır.) Büyüme ve gelişim, kızlarda 18 yaş, erkeklerde ise 20 yaş civarında tamamlanır. Ancak, insan ömrünün uzaması, beslenme ve egzersizin de etkisi ile pubertal büyüme ve gelişim yaşını arttırmıştır. Kızlarda 20, erkeklerde 22 yaşına kadar büyüme ve gelişimin devam ettiğini gösteren çalışmalar vardır. Bu yaşların, 20 yaş dişleri için sürme dönemi olmasıyla bağlantılı olarak, implant uygulama yaşı belirlenirken bu dönem rehber alınabilir.

Daha erken uygulanan implantlar incelendiğinde, komşu dişler normal sürmelerini devam ettirirken, implant ugulanan bölgede gelişim olmadığından, implantüstü yapılar vertikal yönde daha kısa (infrapozisyon) kaldıkları görülmüştür. Bu nedenle, tek diş eksikliklerinde, büyüme gelişim döneminde yapılmak zorunda olan uygulamalarda, fark oluşan kron boyu, protetik yöntemlerle uygun hale getirilir.

Sonuç olarak, genç hastalarda, büyüme ve gelişim göz önünde tutulmalı, özellikle geniş bölge uygulamalarında, büyüme ve gelişim sürecinin tamamlanması beklenmelidir. Bu da, kızlarda ortalama 20, erkeklerde 22 yaşından sonrasıdır.

İmplant uygulamaları için diğer endikasyon ve kontrendikasyonlar gözden geçirildikten sonra yaş için üst sınır yoktur.

Endikasyonlar

- Retansiyon desteği gerektiren aşırı rezorbe kretlere sahip tam dişsiz hastalar,
- Tek veya çift taraflı dişsiz sonlu kretlere sahip özellikle genç hastalar,
- Ara destek gerektiren uzun boşluklu sabit protez vakaları,
- Komşu diş preparasyonlarının istenmediği özellikle anterior ve posterior tek diş eksiklikleri,
- Psikolojik ve fizyolojik nedenlerle hareketli pro-

tez kullanamayan hastalar implant uygulamaları için temel endikasyon alanlarını oluştururlar.

Bunların yanında;
- Oral kas koordinasyon bozukluklarının mevcudiyeti,
- Düşük doku toleransı durumları,
- Protez stabilitesini etkileyen parafonksiyonel alışkanlıklar,
- Tam protezlerden aşırı beklentisi olan hastalar,
- Hiperaktif kusma refleksi olan hastalar implant destekli protetik tedaviler için diğer endikasyonlardır.

Kontrendikasyonlar

Osseointegre implant tedavisi,
1. Yüksek dozda radyasyona maruz kalmış hastalarda (>5000 Rad.),
2. Psikiyatrik problemi olan hastalarda (psikoz, dismorfobi),
3.Hemolitik bozukluğu olan hastalarda,
4. Romatizmal hastalıklarda,
5. Nefrit,
6. Kalp hastalıkları,
7. Hepatik siroz,
8. Allerjik durumlar,
9. İmmün direnç defektlerinde,
10. Fokal enfeksiyon şüphesinde kesin kontrendikedir.
11. Yumuşak veya sert doku patolojileri,
12. İlaç, alkol, tütün çiğneme alışkanlığı olanlar,
13. Düşük dozda radyasyona maruz kalmış hastalarda (< 4000 Rad.) kontrendikedir.
Bununla birlikte, lokal olarak,
1. Alveoler kemik hastalıkları,
2. Periodontal hastalıklar,
3. Rezidiv oluşturan ağız mukozası hastalıkları,
4. Temporomandibuler disfonksiyonlar,
5. Kemik hacminin yetersiz olduğu durumlar,
6. Anatomik oluşumların malformasyonları
ve makroglossi, kontrendikasyon teşkil edebilir.

Tedavi Planı

Osseointegre implantlar, günümüz diş hekimliğinde her türlü dişsizlik durumunun tedavisinde önemli alternatiflerdir. İmplant yerleştirimi için uygun kemiğe sahip dişsiz hastalarda uygulanabilirler. Ancak, özellikle kronik, kontrol edilemeyen hastalıklarda, mukozada veya çenelerde anomaliler bulunuyorsa uygulanmaları kontrendike olabilir. Bununla birlikte, ileri teknik ve materyallerle geliştirilmiş protetik diş hekimliğinin restore edebileceği dişsiz boşluklar da mutlak implant uygulama alanları olarak görülmemelidir.

Radyolojik inceleme, mevcut kemik kalite ve kantitesi ile uygulanacak olan implantın boyu, çapı ve anatomik yapılarla olan ilişkisinin değerlendirilmesine yardımcı olur. Dental implant planlamasında başarıya ulaşmak için çeşitli radyolojik metodlar kullanılmaktadır. Bunlar:

1. Ağız içi radyografiler:
   - Periapikal radyografiler
   - Okluzal radyografiler
2. Panaromik radyografiler
3. Lateral sefalometrik radyografiler
4. Manyetik rezonans
5. Bilgisayarlı tomografi
6. Enteraktif bilgisayarlı tomografi

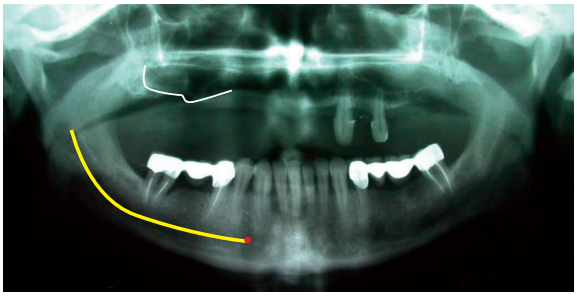

Resim 13.2 Panoramik radyografiler vertikal yönde kemik miktarını, mevcut dişlerin durumunu ve anatomik oluşumları gösterirler.

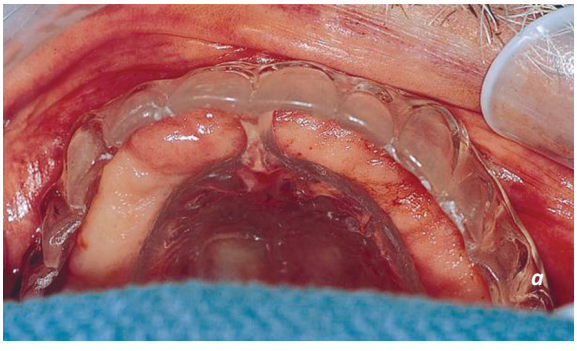

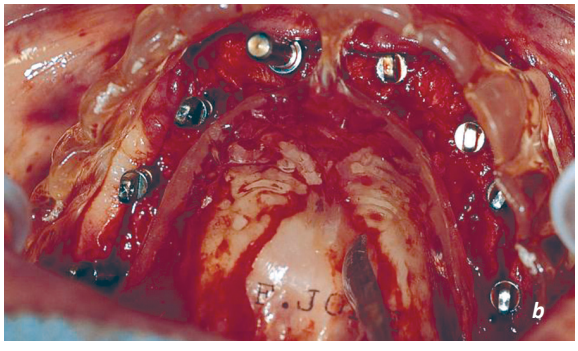

Resim 13.3 a, b. Radyografik incelemeler ve stentlerle implant uygulama bölgeleri belirlenir ve rehber olarak kullanılabilir.

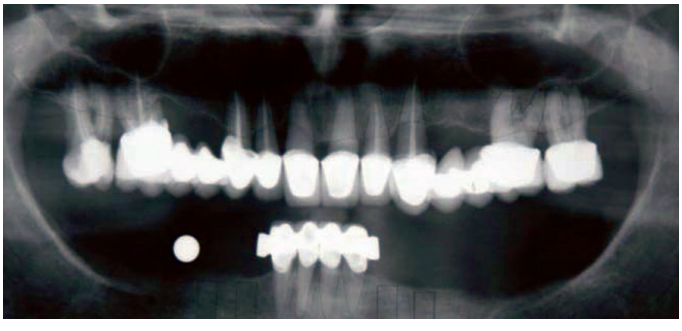

Resim 13.4 Panoramik radyografilerde, magnifikasyonun değişikliklerini ölçülebilmesi amacıyla incelenecek olan alana çapları belirli metal bilyeler yerleştirilerek görüntü alınması da implant planlamasında uygulanabilecek yöntemlerden biridir. Bu yöntem, yumuşak akrilden hazırlanan şablonların içerisine incelenecek olan bölgeye yerleştirilen bilyelerin çapının gerçek boyuta olan oranlaması ile ölçüm yapılması esasına dayanmaktadır.

Periapikal ve oklüzal radyografiler, iki boyutta ve lokalize bir alanın incelenmesine olanak sağlamaları, distorsiyon ve superpozisyon gibi olumsuz özellikleri ile implant planlamasında ancak yardımcı metodlar olarak kullanılabilirler.

Panoramik radyografiler, maksillanın ve mandibulanın frontal düzlem üzerinde tüm dental arkları ve anatomik yapıları içerecek şekilde incelenmesine olanak sağlamaları nedeniyle sıklıkla tercih edilmektedirler. Ayrıca implant planlamasında vertikal ve meziodistal kemik mesafeleri hakkında bilgi verirler. Bu gibi avantajlarının yanında düzensiz magnifikasyon göstermeleri, geometrik distorsiyonu ve periapikal radyografilere göre yetersiz detay vermesi gibi dezavantajları da mevcuttur. Ayrıca premolar bölgesinde görüntü çakışmaları ve anterior bölgede vertebra superpozisyonları da görülebilmektedir. Oral implantoloji açısından en büyük dezavantajları ise kemiğin bukko-lingual kalınlığı hakkında fikir vermemeleridir. Bu nedenle, destek yöntemlerle birlikte kullanılmaları daha doğrudur.

Lateral sefalometrik radyografiler, özellikle alt çene ve üst çenenin sagittal bölgeden incelenmesine olanak sağlamaktadırlar. Bu radyografi ile elde edilen görüntüler oral implantoloji planlamasında kemiğin yüksekliği, genişliği ve açılanması yönünden bilgi verebilirler. İmplantolojide sıklıkla kullanılan bir yöntem değildir, %6-15 oranında magnifikasyon gösteririler.

Manyetik rezonans yönteminde, manyetik alanda oluşturulan radyo sinyalleri kullanılır. Manyetik rezonans tarayıcıları, dokulardaki sıvı içeriğine göre normal ve yumuşak dokular arasında kontrast farklılığı oluşturarak görüntü verirler. Bu tekniğin daha çok yumuşak dokularda kullanılması ve oluşturduğu manyetik alanın metalik yapılarda bazı artifaktlara neden olması sebebiyle oral implantolojide kullanılması yeterli yaygınlığa ulaşamamıştır.

Bilgisayarlı tomografi (BT,CT) yönteminde, çok sayıda x-ışını demetlerinin dokular tarafından absorbe edilme derecelerini algılayan bir sensor ile oluşturulan görüntüler söz konusudur. Tarayıcı bir aygıt hastanın etrafında dolaşırken, emilen x-ışınlarını algılayarak dokuların yoğunluklarını tespit eder ve buna göre kesitler oluşturarak bu kesitleri bilgisayara aktarır. Bilgisayar bu kesitleri birleştirerek 3 boyutlu ya da isteğe göre 2 boyutlu görüntüler yaratır.

Konvansiyonel tomografi yönteminin çok zahmetli olması, netlik ve kontrasttaki düşüklük nedeniyle sağlıklı değerlendirmelerin yapılamaması bu yöntemin bilgisayarla desteklenmesi ihtiyacını ortaya çıkarmış ve bilgisayarlı tomografi geliştirilmiştir.

Oral implantolojide, yaygın kullanılan bu yöntemle elde edilen görüntülerde, kemiğin yüksekliği, kalınlığı, densitesi hesaplanabilir. Ayrıca distorsiyon ve superpozisyon görülmez. Bu gibi önemli avantajları nedeniyle maksilla ve mandibulanın analizi için özel programlar geliştirilmiştir. Bu programlara Dental CT programları denilmektedir. Bunlar maksilla ve mandibulanın istenilen kalınlıktaki aksiyel kesitlerini oluşturarak implant planlanan bölgenin incelenmesine olanak sağlayan yazılımlardır. Özellikle anatomik olarak hassas bölgelerin implant planlamasında ve çok sayıda implant düşünülüyorsa, bilgisayarlı tomografi tekniğinden faydalanmak şarttır.

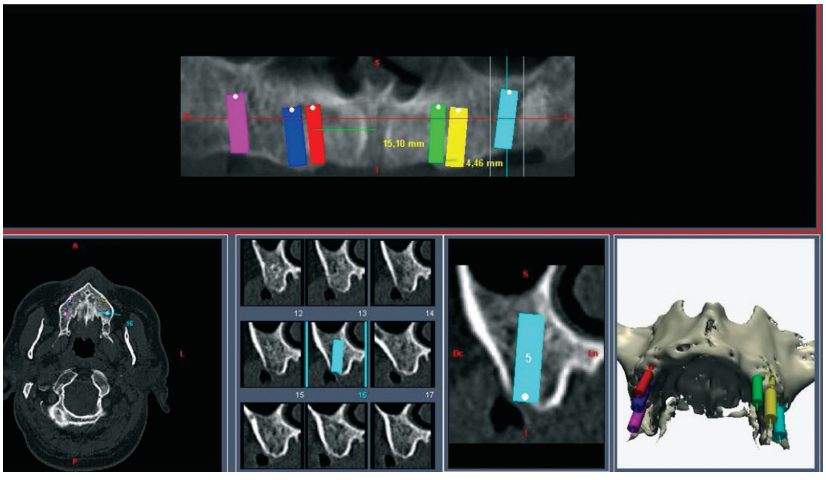

Resim 13.5
Bilgisayarlı tomografi görüntüleri,maksilla ve mandibulanın istenilen kalınlıktaki aksiyel kesitlerini oluşturarak implant planlanan bölgenin incelenmesine olanak sağlarlar.

Enteraktif bilgisayarlı tomografi (EBT), konvansiyonel BT yönteminin eksik kaldığı yerleri gidermek için geliştirilmiştir. Bu sistemde, tomografi verileri hekime bilgisayar dosyası olarak verilmekte ve bu dosya tipini çalıştırabilecek bilgisayar yazılımına sahip olan hekim, almış olduğu tomografi verilerini inceleyebilmektedir. Bu şekilde, kendi bilgisayarını her türlü boyutta ölçüm yapmaya yarayan bir diagnostik çalışma istasyonuna çevirmiş olmaktadır. Bu program sayesinde incelenecek olan bölgenin aynı anda aksial, sagittal ve panaromik kesitleri görülebilmekte ve yapılan ölçümler 3 bölgede de takip edilebilmektedir. Bu şekilde istenen anatomik bölgenin lokalizasyonu tüm düzlemlerde aynı anda incelenebilmektedir. İstenilen bölgedeki kemik kalitesinin de bu gibi programlarla tespit edilebileceği, çeşitli çalışmalarla gösterilmiştir. Böylece implant yerleştirilmesi planlanan bölgedeki kemik yoğunluğu tespit edilebilmekte ve açılacak implant yuvalarının genişliğine karar verilebilmektedir.

Bu yöntemin en büyük avantajlarından biri de, kullanılan yazılımla istenilen bölgelere, implantı taklit eden yapıların yerleştirilerek ameliyat öncesi implant planlamasının aktif olarak yapılabilmesidir. Gelişmiş programlarla, elde edilen bilgisayar verilerinin birleştirilerek maksilla ve mandibulanın üç boyutlu modellerinin yaratılması da mümkün olmaktadır. Bu şekilde, programda yerleştirilen implantların paralellikleri de üç boyutlu modeller üzerinde incelenebilmektedir.

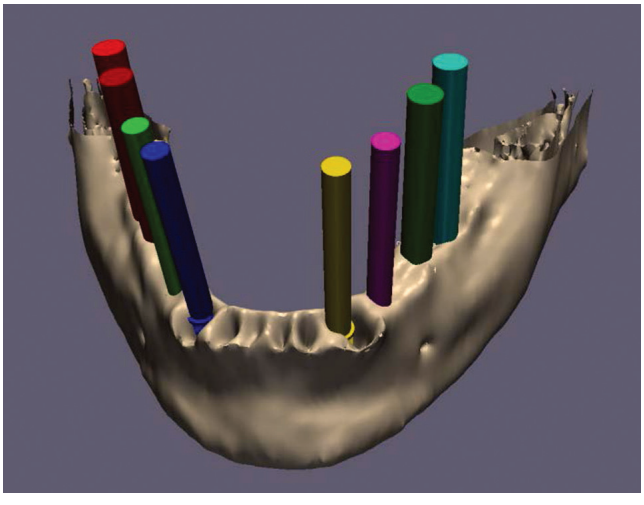

Resim 13.6 Bilgisayarlı tomografi ile oluşturulan, üç boyutlu bir model üzerinde, programda yerleştirilen implantların paralelliklerinin takibi mümkün olmaktadır.

Bu tür programlar, sadece planlama yönünden değil yapılan planlamaya uygun cerrahi stent ve modellerin üretimine imkan vermesi açısından da avantajlıdır. Bu cerrahi stentler her frez için ayrı olmak üzere birden fazla olarak hazırlanarak, bu çaplar için ayrı stent kullanılması ile cerrahi kalibrasyonun maksimum olması amaçlanmaktadır. Üretilen cerrahi stentler kemik üstü ve mukoza üstü olmak üzere iki farklı cerrahi işleme uygun olarak hazırlanabilir. Konvansiyonel BT'lerde yumuşak doku sınırları izlenemediği için bu şekilde üretilecek cerrahi stentler kemik üstü olurlar. Mukoza üstü yöntemde ise, hazırlanan baryumsülfat (radyoopak madde) içeren bir protez ile bilgisayarlı tomografi tetkikinin yapılmasıdır. Bu şekilde hazırlanmış olan protezin sınırlarıyla, yumuşak doku hudutları belirlenebilmekte ve mukoza üstü cerrahi stentler hazırlanarak operasyon sırasındaki travma azaltılmaktadır.

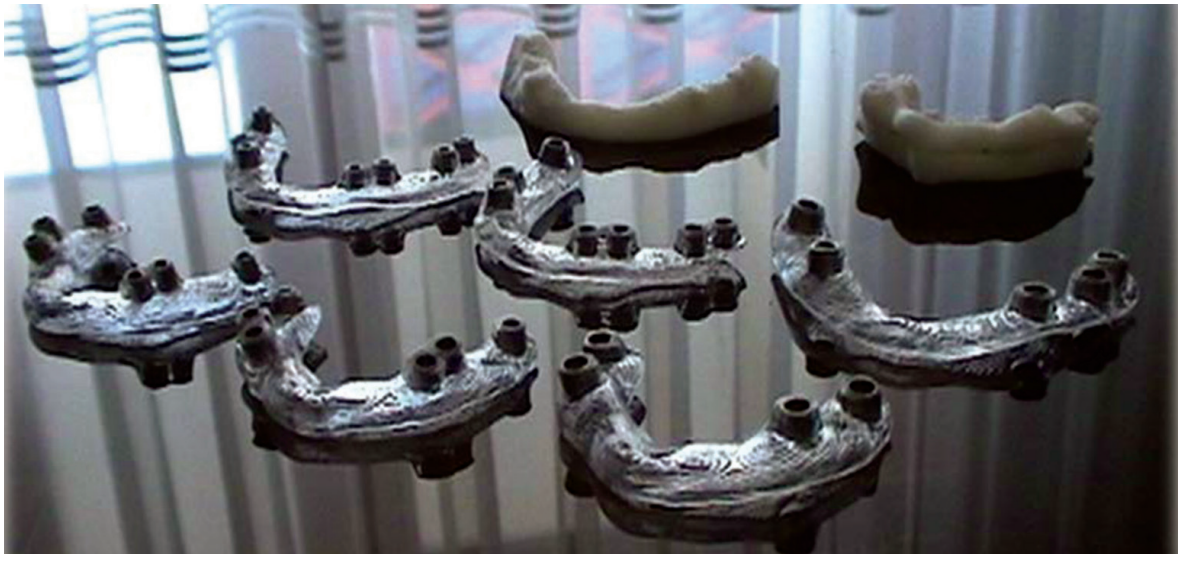

Resim 13.7 Cerrahi stentler her frez için ayrı olmak üzere birden fazla olarak hazırlanmaktadır. Her frez çapı için ayrı stent kullanılması ile cerrahi kalibrasyonun maksimum olması amaçlanmaktadır.

Medikal Hikaye: Hastanın incelenmesinde en önemli aşamalardan birisi medikal hikayedir. Gerek uygulanabilirlik gerekse diğer medikal dalların işbirliği açısından,

- Romatizmal veya konjenital bir kalp rahatsızlığı, romatizmal ateş, anjina, miyokard enfarktüsü veya özellikle stres durumunda oluşan episodik tipte aritmilerin mevcudiyeti,
- Böbrek hastalıkları, üriner, gastrointestinal, solunum, endokrin ve sinirsel hastalıkların olup olmadığı,
- Kanama ve pıhtılaşma zamanlarının uzunluğu gibi kanama problemlerinin bulunup bulunmadığı,
- Bazı ilaçlara ve/veya dental materyallere karşı bir allerji hikayesi,
- Hastanın uyuşturucu ilaçlar, alkol veya kimyasal maddeler kullanıp kullanmadığı,
- Psikolojik tedavi görüp görmediği incelenerek değerlendirilir.

Bu sorgulama ve inceleme sonucunda, var veya tedavi edilmiş olan hastalıklar, implant uygulanabilirliği açısından ilgili doktor veya doktorlarla konsülte edilerek sonuç tedaviye karar verilir.

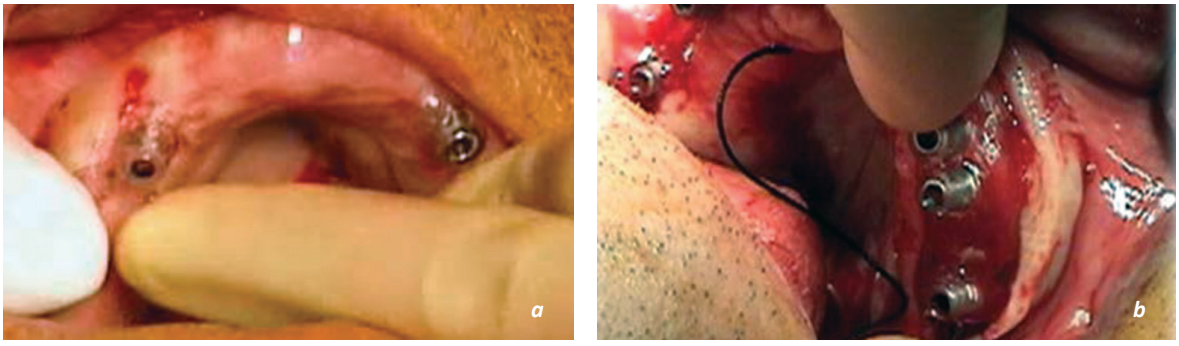

Resim 13.8 a. Mukoza üstü ve **b.** kemik üstü stent kullanılması. Mukoza üstü stent kullanılmasıyla operasyon sahasında flep kaldırılmaz.

Resim 13.9 a. Baryumsülfat içeren protezler ve **b.** mukoza sınırları ile ve mukoza kalınlığının ölçülmesi.

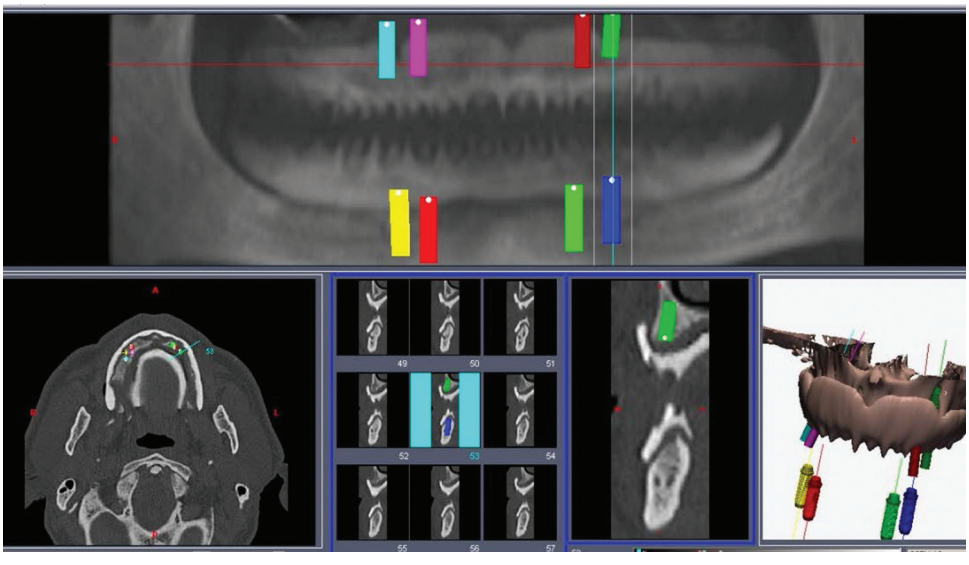

Resim 13.10 Radyoopak protezin programdaki görüntüsü.

Dental Hikaye

İmplantasyon uygulamaları için diğer bir önemli bölüm dental hikaye aşamasıdır. Dişlerin ne zaman ve neden kaybedildiği önemlidir. Anında uygulama endikasyonu bulunan implant sistemleri dışında, minimum altı aylık çekim sonrası süreleri gerekmektedir.
Periodonsiyumun sağlığı açısından yumuşak doku incelemeleri, patolojiler, alveoler ve yapışık dişetinin yerleşimi, diş veya dişler mevcutsa, çürük durumları, ilişki pozisyonları, mobiliteleri, plak indeksleri ve kalkulüs varlığı araştırması yapılır.

Klinik Muayene:

Klinik olarak ağız içi inceleme, yumuşak dokuların, oral hijyenin, periodontal sağlığın, dişlerin ve dişsiz boşlukların durumunun değerlendirilmesini içerir.
Kemik rezorbsiyonunun miktarı özellikle mental foramen ve nörovasküler yapılar açısından değerlendirilir. Mevcut dişlerin durumu ve oklüzyonu incelenerek, alt ve üst çenenin birbiri ile ilişkisi belirlenir. Kemiğe kadar olan mukoza kalınlığı özel aletler (calibrated probe) ile ölçülebilir.
Klinik inceleme sonrası, mevcut dişlerin periodontal ve konservatif tedavisi yapılarak, oral hijyen uygun hale getirilir.

Kemik Değerlendirmesi:

Lekholm ve Zarb'ın Branemark Kemik Analizi: Radyografik analizler sonucu kemik, kantite açısından beş, kalite açısından dört bölüme ayrılır. Kantitatif gruplar A, B, C, D; kalitatif gruplar Cl 1, 2, 3, 4 olarak isimlendirilir.

Grup A. Minimal veya hiç kemik rezorbsiyonu,
Grup B. Orta derecede kemik rezorbsiyonu,
Grup C. Sadece bazal kemiğin kaldığı ciddi miktarda rezorbsiyon,
Grup D. Bazal kemiğin içine kadar ilerleyen ciddi miktarda rezorbsiyon,
Grup E. Kemik grefti endike olan ciddi bazal kemik rezorbsiyonunu ifade eder.
Sınıf 1. Kalan kemiğin büyük bölümü kortikal kemik,
Sınıf 2. Spongioz kemikle çevrilmiş kalın kortikal kemik,
Sınıf 3. Spongioz kemikle çevrili ince kortikal kemik,
Sınıf 4. Düşük yoğunluklu spongioz kemikle çevrili ince kortikal kemiği belirtir.

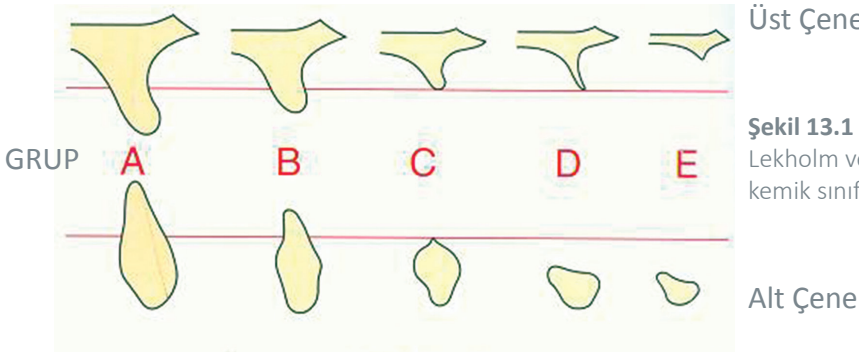

Şekil 13.1
Lekholm ve Zarb'ın kantitatif kemik sınıflaması

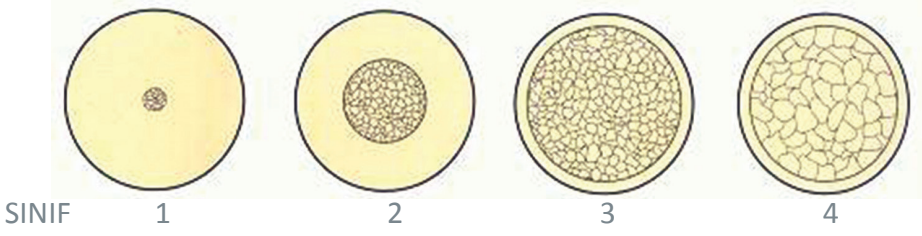

Şekil 13.2
Lekholm ve Zarb'ın kalitatif kemik sınıflaması.

Sınıf 2 ve 3 kemik kalitesinin iyi olması nedeniyle prognozu iyi bir implant yerleştirimi sağlar. Özellikle Sınıf 3 implant yerleştirimi için idealdir. Sık görülen durum Sınıf 4'tür. Bu durumda iyileşme periyodu 8-9 aya uzayabilir.

Grup D'de implantın yerleştirilmesi ve yerleştirmenin yönü, önemli bir sorun teşkil eder. Bu vakalarda, kemik yüksekliği yeterli olabilir. Ancak, kretin sivri uçlu olması implantın yönünü etkiler.

Kemik kalitesi Sınıf 4 olan vakalarda çok dikkatli cerrahi işlem yapılmalıdır. Seçilen implantın boyu inferior kortekse yerleşecek kadar uzun olmalıdır.

Mandibula D grubu ve Sınıf 1 veya 2'de tedavi oldukça güçtür. Kemik kalite ve şekli düşünülürse, cerrahi işlemler (implant yuvası açılması) sırasında oluşacak sürtünmeye bağlı ısı artması nedeniyle dikkatli çalışma ve iyi soğutma gerektirir.

Maksilla Grup E veya bazal kemiği içine alan ciddi kemik rezorbsiyonu varsa kemik grefti endikasyonu vardır.

İmplant yerleştiriminde anatomik oluşumlarla, implant apeksi arasında en az 1 mm'lik mesafe mutlaka bırakılmalıdır.

Cerrahi Yaklaşımlar

İmplant uygulanmasından sonra, dokulardaki değişim değeri, seçilmiş olan cerrahi yaklaşıma bağlıdır. Bunlar, immediat veya aşamalı olarak implant yerleştirilmesi gibi uygulamalardır.
Diş kaybından, implantın yerleştirilmesine kadar geçen süreye göre implant uygulamaları, hemen (immediat), geciktirilmiş (delayed) ve geç (late) uygulamalar olarak sınıflandırılır.

Geciktirilmiş implant uygulamaları

Çekimi takiben rezidüel alveoler kret rezorbsiyonu oluşur. Bu rezorbsiyon miktarı fasiyal olarak vertikalden fazladır. Bu durum geride kalan alveoler kretin daha dar olmasına ve ek bir cerrahi uygulama olmadan implantın restoratif pozisyonda yerleştirilmesinin zorlaşmasına neden olur.

Estetik bölgedeki restorasyonun başarılı olması, yerleştirme sahasındaki yumuşak doku ve kemiğin durumuna bağlıdır. Rezorbsiyon sonucunda, bukkal konkaviteler implantın palatinale doğru yerleştirilmesine neden olur. Kemik yapıdaki kayıp, interproksimal papilla kaybına neden olarak interproksimal rezorbsiyonu oluşturur.

Vertikal yöndeki rezorbsiyon, kısa reziduel alveol kretle sonuçlanır. Bu durumda implant uzunluğu olumsuz etkilenir ve implant/kron oranı azalır.

Geciktirilmiş implant uygulamalarında, diş çekiminden 2-6 hafta sonra (yara iyileşmesi sonrası) implantlar yerleştirilerek, kısa bir süre de olsa yükleme yapılmadığı için kemik rezorbisyonunun az olması veya hiç olmaması sağlanır.

İmmediat implant uygulamaları

Çekim sonrası, eğer kret şekil ve ölçü olarak uygun, kalan destek kemik, enfeksiyonsuz ve hacimsel olarak stabiliteyi sağlayabilecek durumda ise implant immediat (hemen) olarak yerleştirilebilir.

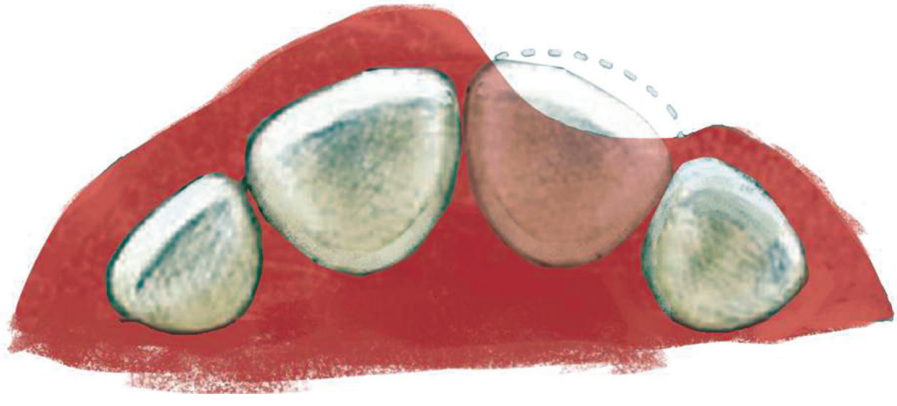

Şekil 13. 3
Vestibüler konkavlık önemli estetik risk faktörü oluşturur.

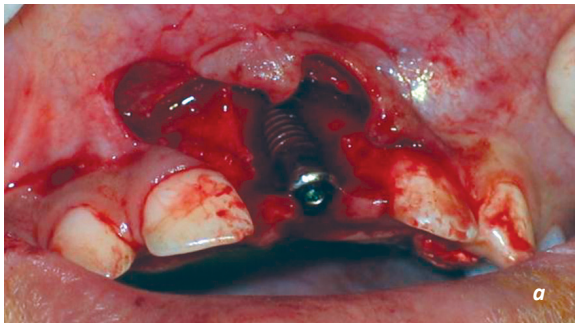

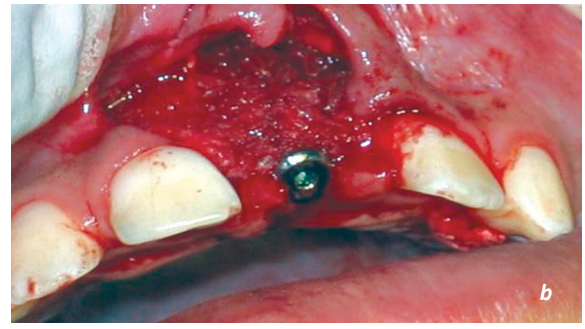

Resim 13.9 a, b. Kemik kayıplarında, implant yerleştirimleri greftlerle desteklenerek (ögmentasyon) yapılabilir.

İmmediat implant uygulamaları

Çekim sonrası, eğer kret şekil ve ölçü olarak uygun, kalan destek kemik, enfeksiyonsuz ve hacimsel olarak stabiliteyi sağlayabilecek durumda ise implant immediat olarak yerleştirilebilir. İmplantın immediat olarak yerleştirilmesi sırasında, implant yüzeyi ve bunu çevreleyen alveolar kemik göz önünde tutulmalıdır. Membran uygulama veya kemik rejenerasyonu sağlama gerekliliği olmayan vakalarda klasik çift aşamalı (submerged) teknik uygulanabilir. Kemiğin kendi apozisyonu ile doldurabileceği 0.5 mm- 1 mm arasında kritik bir mesafe vardır. Bu mesafe, defektin morfolojisi, implant yüzeyinin karakteristiği ve iyileşme zamanına bağlı olarak çeşitlilik gösterebilir. Boşluğun iyileşme potansiyelinden büyük olduğu durumlarda osseointegrasyon işleminin başarısını tehlikeye düşürebilecek implant çevresindeki kemik defektinde artış olur. Bu gibi durumlarda implant alanı membran ile korunmalıdır.

İmmediat implant yerleşimi ve immediat restorasyonun yapımı, gingiva seviyesinin apikalizasyonuna neden olur. İyileşme sırasında sert ve yumuşak dokuda 1 mm-1.5 mm kadar kontraksiyon olabilir ki bu da destek üzerindeki yumuşak dokuya ve/veya geçici restorasyona aşırı baskı uygular.

Estetik sonucu sağlayabilmek için bazen flep kaldırılmadan da implant yerleştirilebilir. Bununla birlikte bu minimal invaziv teknik kret kalınlığının kontrolüne izin vermez ve bu durum kemikte açılmayla (dehissens) sonuçlanacak bukkal kemiğin aşırı incelmesi riskine ortam hazırlar.

Papil şekillendirilmesi:

İmplant destekli kronların, özellikle estetik alandaki başarısı belli kriterler çerçevesinde değerlendirilmelidir. Hastanın beklentisinin yüksek olduğu vakalarda, vertikal ve horizontal kayıpların düzeltilmesi ve yumuşak gingival dokunun restorasyonu tedavi planı aşamasında planlanmalıdır. Restoratif başarı ve hasta memnuniyetinin sağlanabilmesi için, implant çevresindeki keratinize gingiva, skarsız ve uygun renk ve nitelikte olmalıdır. Komşu diş ve implant destekli kron arasındaki interproksimal papilla görünümü, implant destekli kron çevresindeki fasiyal gingiva miktarı ve komşu dişteki benzer serbest dişeti marjini kadar iyi olmalıdır. İmplant yerleştirilecek bölgede ince yapıda bir dişeti bulunuyorsa diş çekimini takiben dişeti papili bütünlüğünü yitirir ve yeniden oluşturulması zorlaşır. İmmediat yükleme ve uygun geçici kron restorasyonu ile dişeti papili desteklenerek korunur. Yumuşak dokunun ince olması, implant çevresindeki dişetinin koyu renk görünmesi ve estetiği olumsuz yönde etkilemesine sebep olur.

Papilin şekillendirilmesi için bir takım insizyon ve flop dizaynları önerilmiştir. Misch ve arkadaşlarının Split Finger tekniği bunlardan biri olarak örnek verilebilir.

Bu yöntemde, implant yerleştirilmesi düşünülen bölge üzerinde ve komşuluğundaki dişler bölgesine 3 “finger” insizyonun tasarlanması ve insizyonların her komşu diş etrafına uzatılması ile oluşturulan flap dizaynıdır.

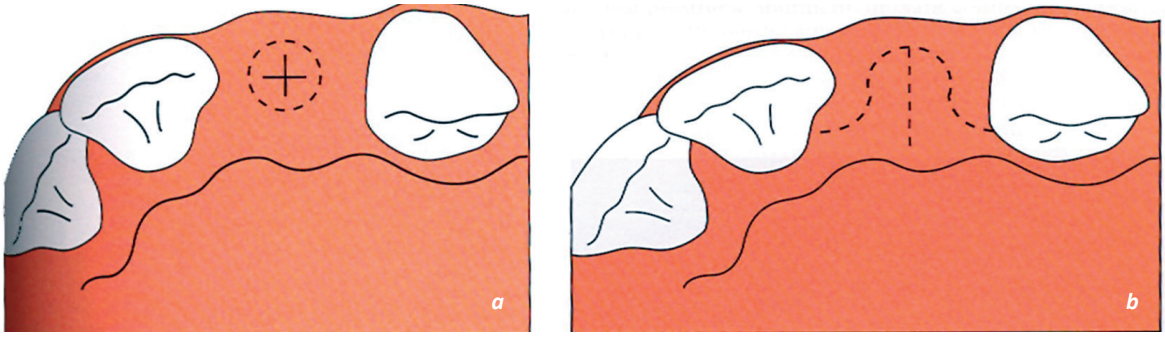

Şekil 13.4 a, b. Misch ve arkadaşlarının 'Split Finger'yönteminde insizyon hattı*

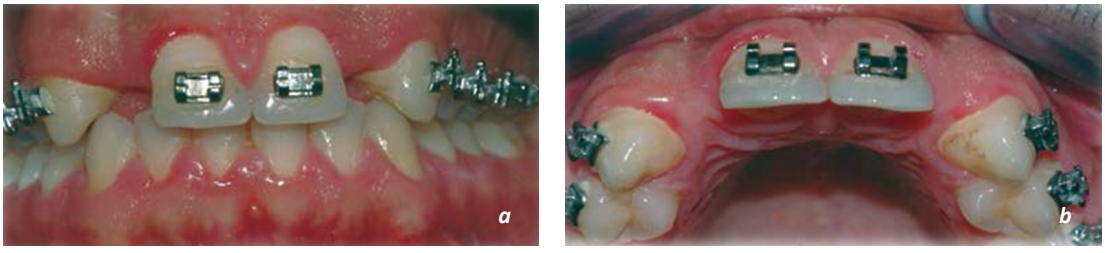

Resim 13.10 a, b. Maksiller lateral dişlerin kaybedildiği vakada, ortodontik tedavi ile yer açılarak, implant destekli kronlarla tedavi planlanmaktadır.

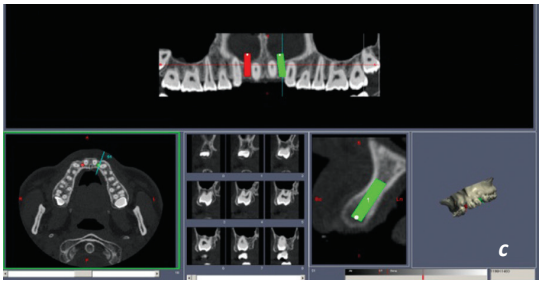

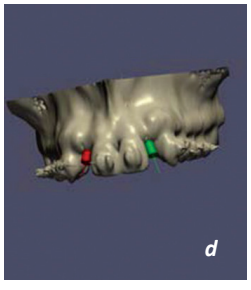

Resim 13.10 c. Bunun için bilgisayarlı tomografi görüntüleri ile implant bölgesinin analizi yapılır ve **d.** üç boyutlu model oluşturulur.

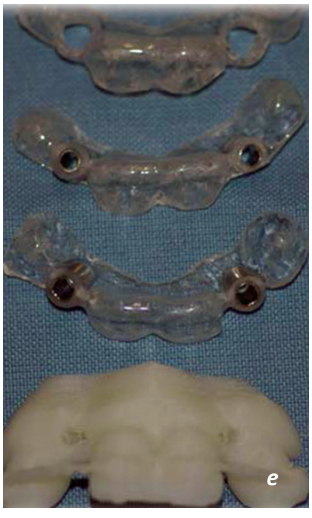

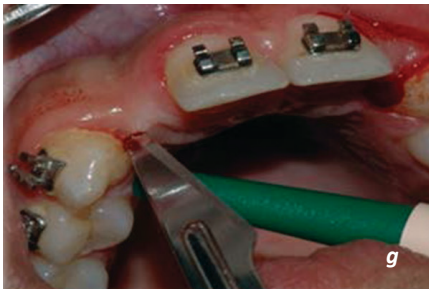

Resim 13.10 e, f. Bilgisayarda oluşturulan model, laboratuvar için hazırlanan modele dönüştürülür ve üzerinde her frez çapı için ayrı boyutta giriş yollarının hazırlandığı stentler elde edilir. **g.** Stent, ağızda kontrol edilerek, başlangıç insizyon hattı belirlenir. **h**. Flep kaldırılır.

** Misch CE, Kholof FS, Creation of interimplant papillae through a split-finger technique, Implant Dentistry, March 2004, 13(1) 20-27*

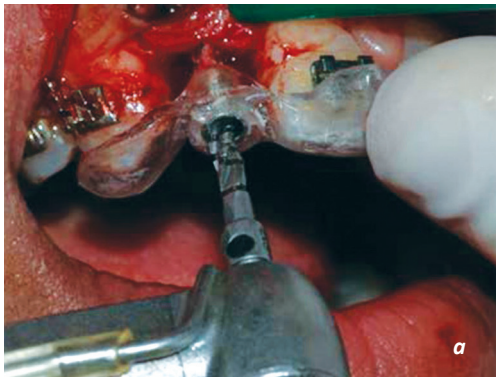

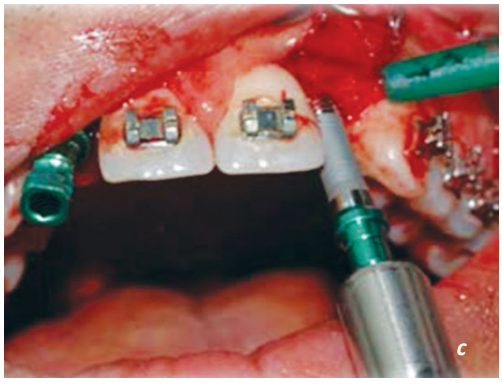

Resim 13.11 a,b,c,d. İmplantların hazırlanan yuvaya yerleştirilmesinden sonra, flepin kapatılması aşamasında, palatinal bölgede komşu her dişten implanta kadar ilmek şeklinde 2-3 mm. genişliğinde insizyonlar yapılır. İnsizyon, daha sonra fasiyal olarak önceden planlanmış olan implant kronunun marjinini yarım çevirecek kadar birleştirilir. Bu fasiyal "finger" implant çevresinde papilla oluşumu için yukarı kaldırılır. Orta "palatal finger" flap kesilerek mezial ve distal olarak ikiye (en az 2-2.5 mm.genişliğinde) ayrılır. Yumuşak dokunun pozisyonu yükseltilerek, destek yapı sayesinde korunur..

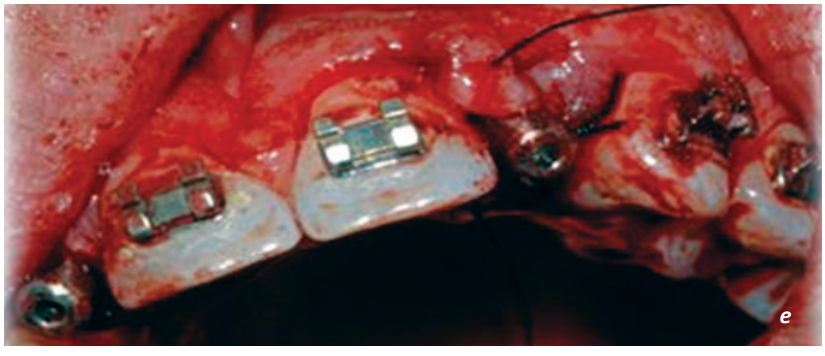

Resim 13.11 e, f. Daha sonra ayrılan bu dokular destek çevresini saracak şekilde fasiyal bölüme suture edilir. Bu teknik iki veya daha çok sayıda komşu implant için de aynı şekilde uygulanabilir.

Resim 13.11 g. Yumuşak ve sert dokudaki bu işlemlerden sonra ölçü alınır ve ideal labial ve interproksimal konturlara sahip geçici restorasyon uygulanır. Geçici restorasyon, interproksimal yumuşak dokuya baskı uygular ve doğal görünümlü keskin hatlara sahip papilla oluşur. Ancak implant çevresindeki dişetinin fasiyal bölgesine minimum basınç gelmeli veya hiç basınç gelmemelidir. Aksi taktirde bu bölgede dişeti çekilmesi kaçınılmazdır.

Resim 13.11 h,ı. Akrilik rezin ile hazırlanan geçici kronlar, bir hafta sonra, titanyum desteklerle değiştirilerek, iyileşme döneminde kullanılmak üzere metal destekli seramik kronlar uygulanmıştır.

Resim 13.11 i, j. İyileşme döneminin tamamlanmasından sonra, zirkonyum destekler hazırlanıp, doğal papil görüntülü daimi kronlar tam seramikle bitirilir.

Dişeti çekilmelerinin, genellikle implantın açılmasından sonraki ilk 3 ayda oluştuğu ve bu nedenle destek seçimi ile esas ölçünün alnması için minimum bu süre kadar beklenilmesi gerektiğini savunan çalışmalar bulunmaktadır. Bu yöntem uygulandığında fasiyal bölgede oluşan dişeti çekilmesinin önüne geçilip destek yapının görünme riski ortadan kaldırılır.

PROTETİK YAKLAŞIMLAR

Dişsizliklerin implant desteklerle tedavisinde, protetik üst yapıların planlanması, tüm işlemleri yönlendireceğinden, implantların uygulanabilirliğinin incelenmesi aşamasında yapılmalıdır. İmplant destekli protetik uygulamalarda başarı, doğal dişlerden destek alınarak yapılan protetik tedavilerde olduğu gibi, oral hijyen, mevcut periodontal ve periimplantal dokuların sağlığı, uyumlu oklüzyon ve aşırı oklüzal kuvvetlerin olmaması gibi etkenlerle sağlanır. Osseointegrasyon, ne kadar başarılı olursa olsun, implantların yerleştirildiği kemik, oklüzyon kuvvetlerinin, uygun olmayan büyüklük ve konsantrasyonları ile uygun olmayan biyolojik cevaplar verecektir. Bu kuvvetlerin büyüklük ve konsantrasyonlarını, karşıt oklüzyon, ısırma kuvvetleri, implantın pozisyonu, implantın dizaynı, protezin dizaynı ve doğal dişle birlikte ayak olarak kullanımı gibi faktörler belirler.

Yükleme kavramları

Osseointegrasyonun sağlanması için Branemark ve arkadaşları tarafından öne sürülen ilkelerden ilki implantın kapalı iyileşmesi ve yüklemenin iyileşme süreci sonunda yapılmasıdır. Bu ilkelerin klinik olarak, uzun süreli protez kullanamama ve geçici protez kullanma zorunluluğu fonksiyonel, estetik ve psikolojik sıkıntılara neden olur.Tüm bu problemlerin giderilmesi açısından günümüzde üç farklı protetik yükleme tipi uygulanmaktadır.

- Geleneksel yükleme (3-6 ay)
- Erken yükleme (6 hafta- 3 ay)
- İmmediat yükleme (Hemen)

Başlangıçta, geçici immediat protezlerin kullanılması ile ortaya konan (Schnitman 1990) immediat yükleme protokolü, günümüzde uygun endikasyonlarla, geleneksel yükleme protokolüne göre daha az başarılı sonuçları olmasına karşın, uygulanmaktadır.
İmmediat protokol,

1. Fonksiyon ve estetiğin immediat sağlanması,
2. Tedavi süresinin kısalması,
3. İkinci basamak cerrahinin elimine edilmesi,
4. Estetik sonuca katkıda bulunacak olan komşu papilin korunması,
5. Geçici protez yapımına gerek kalmaması ve
6. Hasta – hekim iletişimini olumlu etkilemesi gibi nedenlerle ileri sürülmüştür.

İmmediat yüklemede, yetersiz primer stabilite, implantlara mikrohareketlerin iletilmesi ve aşırı oklüzal yükleme nedeniyle kayıplar ortaya çıkabilir.

Son değerlendirmeler, bu yükleme tipinin,

- Primer stabilizasyonu iyi olan implantlarda,
- Mandibula ve maksillada yeterli sayıda implanta ve bilateral splintleme yapılarak,
- Geçici protez uygulamaları ile ve
- Kanat uzantılarından kaçınılarak uygulanması gereğini ortaya koymaktadırlar.

Yeni bir tedavi seçeneği olarak bildirilen erken yükleme konseptinde ise, 6 hafta gibi bir sürede implantın yüklenebilmesi, böylece hastaya zaman ve rahatlık sağlayacağı ve immediat yüklemeyle elde edilen sonuçları güçlendirdiği ileri sürülmektedir.
Tüm klinik araştırmalar, hastanın fonksiyonel, estetik ve psikolojik olarak rahatı için önerilen tüm bu konseptlerde, kemik kalite ve primer stabilitenin temel yönlendirici olduğunu göstermiştir.

Geçici protezler

İmplant tedavisinde geçici protezler, iyileşme süresince hastanın fonksiyonel ve estetik gereksinimlerinin sağlanması ile ek olarak tedavi seçimlerinin belirlenmesi ve implant bölgesinin korunması amacıyla uygulanır.

Geçici protezlerin avantajları
- Teşhise yardımcı olmak,
- Hastanın psikolojik durumunun değerlendirilmesi,
- Esas ölçü alınmadan önce yumuşak dokunun şekillendirilmesi,
- İmplant ameliyatından hemen sonra boşluğun kapatılması,
- Vertikal boyutun değerlendirilmesi,
- Cerrahi öncesi estetiğin değerlendirilmesi,
- Sabit restorasyonların hijyen açısından konturunun değerlendirilmesi,
- Üst dudak desteğinin belirlenmesi,
- İyileşme sırasında greft ve implantların korunması,
- Progresif kemik yüklemesi,
- Tam dişsiz bireylerde sabit protez yapımında fonetik ve estetiğin belirlenmesi şeklinde sıralanabilir.

Resim 13.12 İmplant uygulamalarında, daha çok, hareketli geçici protezler kullanılır..

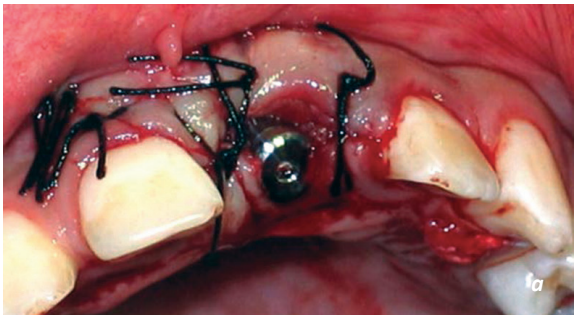

Resim 13.12 a, b, c. Maksiller sol santral diş eksikliğinde yerleştirilen implant için hazırlanan geçici hareketli protez.

Resim 13.13 Tam dişsizliklerde, iyileşme süresince sık şekilde değiştirilerek uygulanan yumuşak astar maddeleri ile desteklenmiş tam protezler geçici olarak kullanılır.

İmplant Destekli Protezler

İmplant destekli sonuç protezler, estetik, fonksiyon ve fonasyonel başarıyı etkileyen, implant ve desteğin uygun yerleştirilmesi, komşu dişle veya yerleştirildiği dişsiz bölgeyle ilişkisinin en iyi şekilde sağlanmasından sonra geleneksel protetik kurallar ve yöntemlerle şekillendirilmelidir.

Protetik yapılar, dişsizliklere göre sınıflandırılabilir.Tamamen dişsiz ve tek veya çok sayıda diş eksikliklerinin bulunduğu bölümlü dişsizliklerde uygulanan protezler farklı tipte olabilirler. Misch 'in 1989 da yaptığı protetik sınıflandırma esas teşkil etse de, güncel olarak implant destekli protezler dişsizliklere göre incelenirler.

Tip	Tanım
SP_1	Sabit protez, sadece kronu restoreder, doğal diş gibi görünür.
SP_2	Sabit protez, kronun ve kökün bir kısmını restore eder, kronun konturları, oklüzal yarıda normaldir. Ancak, gingival yarıda uzatılmış ya da aşırı konturlanmıştır.
SP_3	Sabit protez, eksik kronu, dişeti rengini ve dişsiz bölgenin bir kısmını restore eder. Protezde genellikle plastik diş ve akrilik dişeti kullanılır. Ancak metal-seramik de olabilir.
HP_4	Hareketli protez, sadece implant destekli implantüstü protezlerdir.
HP_5	Hareketli protez, implant ve yumuşak doku desteklidir.

Tablo1. Misch'in protetik sınıflandırması*

Bölümlü Dişsizlikler

Az veya çok sayıda doğal diş kaybı olan, kısmi dişsiz hastalarda, dişsizliklerin planlanması klasik Kenedy sınıflamasına göre yapılır. Uygulanacak implant destekli protetik tedavi, dişsizliğin anteriorda, posteriorda veya az ve çok sayıda olmasına göre farklılıklar gösterir. Doğal dişlerin bulunması, alınacak desteklerin şeklini ve sayısını etkiler. Yeterli dişsiz saha varsa desteklerin implantlarla sağlanması mümkündür.
Dişsiz saha uygulanacak protetik yapının implantlarla desteklenmesi açısından yetersizse en yakın doğal diş veya dişlerin destek olarak alınmasını gerektirebilir. Böylece, doğal dişlerin bulunması, implant destekli protetik tedavilerin planlanmasında birtakım farklılıklar ortaya çıkarmaktadır.

İmplant-doğal diş bağlantısı: Doğal diş, periodonsiyum yapısı nedeniyle bir miktar hareket edebilir. Ancak osseointegre implantlar, kemikle direkt bağlantı yaptıklarında ankiloze özellik gösterirler. Üst yapı üzerine gelen kuvvetler karşısında bu iki farklı yapının etkilenmesi de farklı olacaktır.

İki farklı davranış gösteren böyle bir yapıda, üst yapı rijit olarak yapılırsa, fonksiyonel yükleme altında, kaldıraç hareketi oluşarak, doğal dişin alveolüne doğru gömülmesi ortaya çıkar. Diğer taraftan, vertikal yönde hareket etmeyen implant bükülmeye karşı direnç gösterir. İmplantın destek-alt yapı bağlantı bölgesinde oluşan torsiyonel stresler, implanttan kemiğe aktarılırlar ve implant-kemik arayüzünde bozulma oluşabilir. Daha ileri durumda aynı bölgede bağlantı bölgesi kırılmaları ortaya çıkabilir. Yapılacak

** Misch CE, Dental İmplant protezler, Çeviri Editörü: Prof. Dr. Ömer Kutay, Nobel Tıp Kitabevleri Ltd., 2009*

olan protetik yapı, bu iki farklı kuvvet iletimini dengeleyecek ve implant üzerindeki zararlı hareketleri ortadan kaldırabilecek şekilde olmalıdır. Kemik yıkımına neden olabilecek streslerin kemikten başka bir yapı üzerinde dağılması sağlanmalıdır. Tasarımda, rijit olmayan bağlantıların kullanılması (hassas bağlantılar), çiğneme yüzeylerinin düşük elastik modüllü bir materyalle (sabit protez rezinleri gibi) oluşturulması bu amaçla kullanılagelmiştir.

Bazı araştırmacılar da, kemiğin kendi iç yapısındaki reziliensin, doğal diş reziliensi ile bu farklılığı tolere edebileceğini, bu nedenle rijit bir bağlantının kullanılabileceğini bildirmektedirler. Rijit ve nonrijit bağlantılı implant-doğal diş destekli protetik uygulamalarda, stres yoğunluğuna bağlı servikal kemik rezorbsiyonlarında önemli farklılıklar olmadığı ortaya koyulmuştur.

Birçok karmaşık parçaya sahip implant destekli protetik uygulamalarda, araya konulan nonrijit yapıların da gerek çok daha hassas çalışma gerektirmesi gerekse ekonomik olarak ek yük getiriyor olması rijit uygulamaların kullanımını arttırmıştır.

Doğal dişli ağızlarda, yukarıda anlatılan protetik yapılar, kullanılan destek durumuna göre iki grupta toplanmaktadırlar. Destek, implantlardan sağlanıyorsa basit sistem, implantlar ve doğal dişler birlikte destek olarak kullanılıyorsa kompozit (karmaşık) sistem olarak adlandırılırlar.

Resim 13.14 a, b. Dişsiz bölgenin uzunluğu ve mevcut kemik desteği, sınırlı sayıda implant yerleştirimine izin veriyorsa, doğal diş ve implantlar birlikte köprüye desteklik yapabilirler. **c, d,** Son zamanlarda, sık kullanılmasalar da, doğal diş ile bağlanacak implanttan destek alınarak yapılacak köprülerde, iki farklı reziliensin araya konulan bir hassas bağlantı ile tolere edilmesi sağlanır. Buradaki uygulamada, molar bölgeye yerleştirilen implant üzerindeki tek kronun rotasyone olmasını engellemek üzere hassas bağlantı kullanılmıştır. Kuvvetlerin tüm yapı üzerine dağıtılması ve iki ayrı yapının kontrolü de diğer amaçlar olarak düşünülebilir.

Protetik yapı basit ya da kompozit, hangi sistemde olursa olsun, uygun hijyenin sağlanması, lateral streslerin azaltılması ve oklüzal kuvvetlerin, destek yapıların uzun aksları boyunca iletilebilmeleri için fasiyal ve lingual yüzeylerin minimal konturla hazırlanması gereklidir.

Kanatlı uygulamalar: Kemik yapının uygun olduğu, doğal dişlerin kullanılamadığı ya da kullanılmak istenmediği durumlarda, kanat yapıları da alternatif olarak düşünülebilir. Geleneksel protezlerde, kanat yapıları zararlı etkiler oluştururlarken, implant destekli protezlerde, ankiloze implant-kemik yapısı dolayısıyla prognoz daha iyidir. Kural olarak, bir implantın artı bir kanatı taşıyabileceği söylenirse de, kanat uzunluğu şu faktörlerle sınırlanır;

1. Kemik kalitesi,
2. Ark uzunluğu,
3. Karşıt dentisyon,
4. Arkın eğimi,
5. İmplant sayısı
6. İmplantlararası mesafe

Araştırmalar, 15 mm nin altındaki kanat uzantılarının prognozlarının daha iyi olduğunu, maksiller protezlerde ilk yıl kanat uzantısının yapılmaması, gerekiyorsa bir yıldan sonra kanat uzantılı protezle değişiminin uygun olacağını göstermiştir.

Bölümlü dişsizlikler, klasik Kenedy sınıflamasına göre, Kenedy Sınıf I, II, III ve IV şeklinde, ek olarak implant uygulamalarına önemli endikasyon teşkil eden tek diş eksiklikleri olarak ayırdedilebilir.

Kennedy Sınıf I: İki taraflı serbest sonlu dişsizliği tanımlar. Dişsiz sahalardaki kemik kalite ve miktarı implantlardan destek alınarak yapılacak bir planlamaya izin veriyorsa bu tür bir uygulama tercih edilir. Serbest sonlanan taraflardan biri veya ikisinde, dişsiz alan bir implanttan fazlası için uygun olmayabilir. Bu durumda, dişsiz bölgenin en yakınındaki diş veya dişler destek olarak kullanılabilir. Yukarıda bahsedilen biyomekanik kurallar dahilinde doğal diş ve implant destekli bir protetik yapı uygulanır. Günümüz implantolojisinde, gerek alternatif implant boyutları gerekse anatomik sınırlandırmalar, her eksik dişe karşılık bir implant yerleştirimine olanak tanımaktadır. Böylece, mandibuler sağ veya sol molar dişlerin kaybı oklüzyon durumuna göre bir veya iki implant üzerine yerleştirilen kron veya kronlarla tolere edilebilir. Karşıt arktaki dişlerin durumu da implant yerleştirimi için önem taşır. Karşıt diş arkında ikinci ve üçüncü molarlar mevcut değil ise, oklüzyon, birinci molar bölgesine yerleştirilen implant destekli protetik yapı ile sağlanır.

Kenedy Sınıf II: Tek taraflı serbest sonlanan dişsizlik durumlarında da, tek tarafa yönelik olarak, sınıf I özellikleri geçerlidir. Bir veya daha fazla implant destek alınarak yapılan, dişsiz sahanın uzunluğuna göre, implantlardan destekli ya da doğal dişlerin de planlamaya alındığı protetik yapılar kullanılabilir.

Resim 13.15 a, b . Serbest sonlu dişsizlikler, dişsiz sahanın uzunluğu ve mevcut kemik yapının yeterli sayıda implant yerleştirimine uygun olup olmamasına bağlı olarak, kronlarla ya da köprülerle restore edilirler.

Kenedy Sınıf III: Tek taraflı, doğal diş veya dişlerle çevrili dişsiz boşluğu ifade eden bu vakalarda da dişsiz alanın uzunluğu planlamayı etkiler. Öncelikli olarak doğal dişlerin destek olarak kullanıldığı sabit protetik uygulama düşünülebilir. Dişsiz saha ve destek olarak alınacak doğal dişlerin özellikleri, bu tür bir protez için uygun değil ya da ek destek gereksinimi varsa implant destekler kullanılmalıdır. İmplant desteklerin başlıbaşına

Kenedy Sınıf III: Tek taraflı, doğal diş veya dişlerle çevrili dişsiz boşluğu ifade eden bu vakalarda da dişsiz alanın uzunluğu planlamayı etkiler. Öncelikli olarak doğal dişlerin destek olarak kullanıldığı sabit protetik uygulama düşünülebilir. Dişsiz saha ve destek olarak alınacak doğal dişlerin özellikleri, bu tür bir protez için uygun değil ya da ek destek gereksinimi varsa implant destekler kullanılmalıdır. İmplant desteklerin başlıbaşına kullanıldığı protetik üst yapıdan başlayarak, dişsiz sahanın uzunluğuna göre doğal dişlerin de planlamaya katılabileceği ve kanatlı yapıların da düşünülebileceği sıralamalı tedavi planı gözönünde tutulmalıdır. Diğer yandan, vertikal mesafe de uygulanacak implant destekli protetik uygulama açısından önemlidir. Karşıt ark dentisyonu, uyumlu hale getirilerek uygulama yapılmalıdır.

Kenedy Sınıf IV: Anterior bölgede, her iki taraflı dişlerle sonlanan dişsizlik durumudur. Yine kaybedilen dişlerin sayısı, destek olarak kullanılacak implant sayısını belirler. Kennedy sınıf IV diş eksikliklerinde 2-4 implant, restorasyon için yeterli olabilir. Anterior bölgeye uygulanan implantlardan destek alındığı için estetik daha önemli hale gelir. İmplantların doğal diş pozisyonunda yerleştirilmeleri gerekir. Özellikle, maksiller anterior bölgenin eğimli kemik yapısı nedeniyle açılı implantlar ya da üst yapılar kullanılabilir.

Tek diş eksiklikleri: İmplant destekli protetik tedavilerin endikasyonlarından sözederken, komşu diş preparasyonlarının arzu edilmediği tek diş eksiklikleri, öncelikle estetik gereksinimlerin arttığı anterior tek diş eksikliklerinin önemi vurgulanmıştı. Herhangi bir restorasyon bulunmayan, estetik olarak dokunulmak istenmeyen komşu dişlere sahip tek diş kayıplarında, kapanışın adeziv köprüler gibi geleneksel protetik yapılarla restorasyona izin vermediği durumlarda öncelikli uygulamalar implant destekli kronlar olmuştur. Gelişim dönemi içinde veya genç erişkin dönemde sıklıkla rastlanabilen, anterior ve posterior tek diş eksikliklerinde, iyileşme dönemi sonunda uygulanan implantların başarısında şüphe yoktur.

Resim 13.16
a, b. Maksiller lateral dişlerin kaybedildiği vakada, zirkonyum destekler kullanılarak restorasyonlaryapılmıştır.

Resim 13.17
a, b. Maksiller sağ 1. molar diş eksikliğinin implant destekli kron ile restore edildiği vaka.

Özellikle travma sonucu veya periodontal nedenlerle kaybedilmiş dişlerin çekiminden sonra yönlendirilmiş kemik rejenerasyonu ile semptomların iyileşmesini takiben gecikmiş immediat implantasyon, semptomsuz lükse olan dişlerde de diş kaybını takiben immediat implantasyon uygulamaları ile tedaviler yapılabilir. Günümüz implant sistemleri, yaşanmakta olan, anterior dişsizliklerin tedavisindeki estetik sorunları, birtakım modifikasyonlarla çözmeye çalışmışlar, anterior servikal bölge eğimleri, implant-mukoza arayüz özelliklerinde yapılan değişiklikler gibi uygulamalarla daha uygun restorasyonlar oluşturabilmişlerdir.

Anterior bölgede tek veya birden fazla diş eksikliğinin implant desteklerle tedavisinde, estetik kaygı ön plana çıkar. Protetik değerlendirmede ;

- Mevcut protetik alan
- Estetik parametreler
- Klinik kron / implant oranı
- Oklüzyon
- Protezin vidalı veya simante olması
- Destek tip ve materyali önemlidir.

İmplant yerleştirilecek bölgenin değerlendirilmesi: İmplantın yerleştirileceği dişsiz bölgedeki kemik miktarı çok önemlidir. İdeal pozisyon için en az 6-7 mm meziodistal, 6 mm bukkolingual genişliğe ve 12 mm vertikal kemik yüksekliğine ihtiyaç vardır. Ayrıca, implatın en yakınındaki implantla arasındaki mesafe en az 3mm, komşu dişle de en az 1,5mm olmalıdır.

İdeal implant pozisyonlandırmasında 2 önemli faktör vardır.
1. Yerini alacağı doğal dişin meziodistal çapı, İmplant gövdesi yerine konacağı doğal dişin boyutuna uygun genişlikte olmalıdır. Eğer implant, yerine konulduğu dişin mine-sement sınırından daha apikalde konumlandırılırsa o seviyedeki diş kökünün bukkolingual-meziodistal mesafesi esas alınır.
Anterior bölgede, maksiller santral ve kanin dişleri yerine konulacak implantlar 4-5 mm. çapında, maksiller lateral ve mandibuler kesiciler için 3 – 3.3 mm. çaplarında implantlar seçilmelidir.

Resim 13.18 a, b, c, d. İmplant, yerine konulduğu dişin mine- sement sınırından daha apikalde yerleştirilirse, çıkış konturu ve interdental papilla bölgesi gerektiği gibi belirlenemez..

Estetiğin olumsuz etkilenmemesi için, eğer uygun çaplardaki implantların yerleşebileceği yeterli genişlikte veya doğal dişe uygun yerleştirilebileceği boş alan yoksa, daha küçük çaptaki implantlar yerleştirilmelidir.

2.İdeal mesiodistal çapın belirlenmesindeki diğer faktör, yerleşecek olan implantın komşu dişten veya implanttan olması gereken uzaklığıdır. Hatalı mesiodistal yerleştirim, komşu dişin periodonsiyumunu etkileyebilirken, kan akışını engelleyerek eksternal kök rezorbsiyonuna neden olabilir.

Tek diş restorasyonlarında, implantın meziodistal alanın tam ortasına ve interproksimal papillayı etkilemeyecek şekilde yerleştirilmesi gerekir.Aksi takdirde, estetiği tehlikeye atacak ve hijyeni engelleyecek şekilde restorasyonun, papiller üzerine baskısı kaçınılmaz olacaktır. Diastemaların varlığında da meziodistal hatalı yerleştirmeler geri dönüşü olmayan estetik problemler ortaya çıkarabilir.

İmplant yerleştiriminde, her vakanın ayrı ayrı değerlendirilmesi gereği göz önünde tutularak, uygun meziodistal genişlik için ;

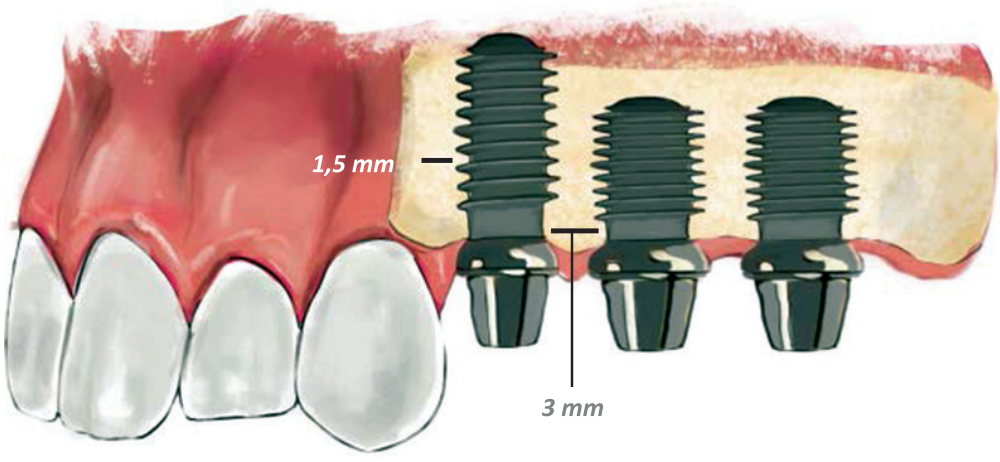

Şekil 13.5 İmplant ile doğal diş arasındaki mesafe minimum 1.5 mm olmalı iken, iki implant arasındaki ideal mesafe 3 mm'dir.

Minimum kemik kalınlığı + Periodonsiyumun kalınlığı+ İmplant çapı formülü önerilebilir. Örnek olarak 3.25 mm çaplı bir implant için; 1 mm + 0.25 mm +3. 25 mm+0.25 mm+ 1mm =5.75 mm meziodistal mesafe gereklidir. Bu formül çok sayıda implant yerleştirilecekse, implantlar arasına 3 mm.lik mesafeler konularak uygulanabilir.

Labiopalatinal açıdan bakıldığında, uygun kemik kalınlığı mevcutsa implant kretin tam ortasına değil bir miktar labial kontura yakın olacak şekilde yerleştirilmelidir.

Bu, sonuç rezorpsiyonun labial konturuna uyumlu olmasını sağlayacaktır. İdeal olarak labialde implant yüzeyini çevreleyen en az 1 mm. kemik kalınlığı gereklidir. Aksi taktirde açılı desteklerin kullanımı ile dahi çözümlenemeyecek sonuçlar ortaya çıkabilir. Hatta açılı destek kullanımı, dişeti altından metal yansıması veya dişetinin çekilmesi sonucu estetik olmayan görüntülerin oluşması gibi sonuçlar meydana getirebilir.

Resim 13.19 3.25 mm çaplı bir implant için, iki komşu diş arasında, 5.75 mmlik bir mesafe olmalıdır.

İmplantın aşırı palatinale yerleştirilmesi ise, implantın labial sınırı ile restorasyonun en dış konturu arasında artan bir mesafe oluşturur. Böylece labial marjin kısmında ridgelap tarzında bir yapı meydana gelir. Bu yapı, sonuç restorasyonun labial konturunda hijyenin sağlanmasını engelleyecek ve olası enflamasyonla beraber cep oluşumu, yine aksiyal olmayan yükleme nedeniyle implant üzerinde stresler meydana getirecektir.

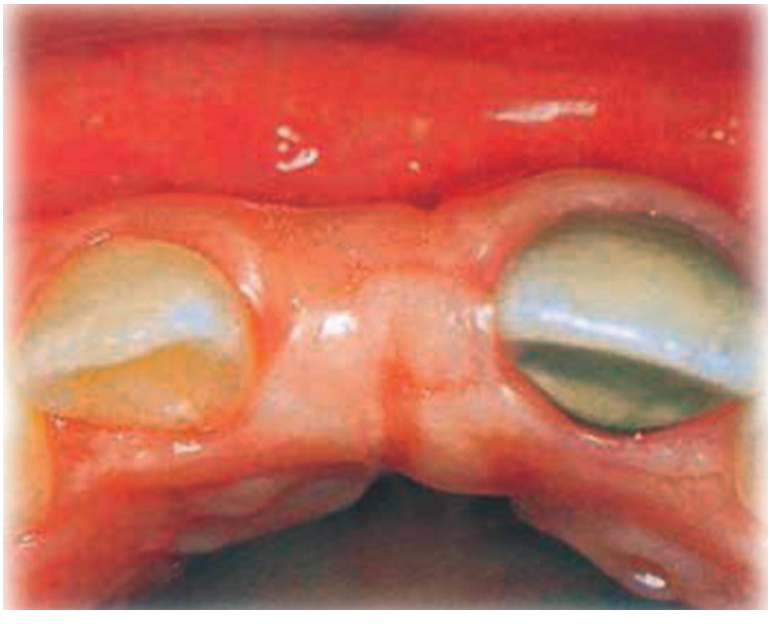

Resim 13.20, Şekil 13.6 Labiopalatinal açıdan bakıldığında, uygun kemik kalınlığı mevcutsa implant kretin tam ortasına değil bir miktar labial kontura yakın olacak şekilde yerleştirilmelidir. Bu, sonuç rezorpsiyonun labial konturuna uyumlu olmasını sağlayacaktır.

İmplant Yerleştirme Derinliği

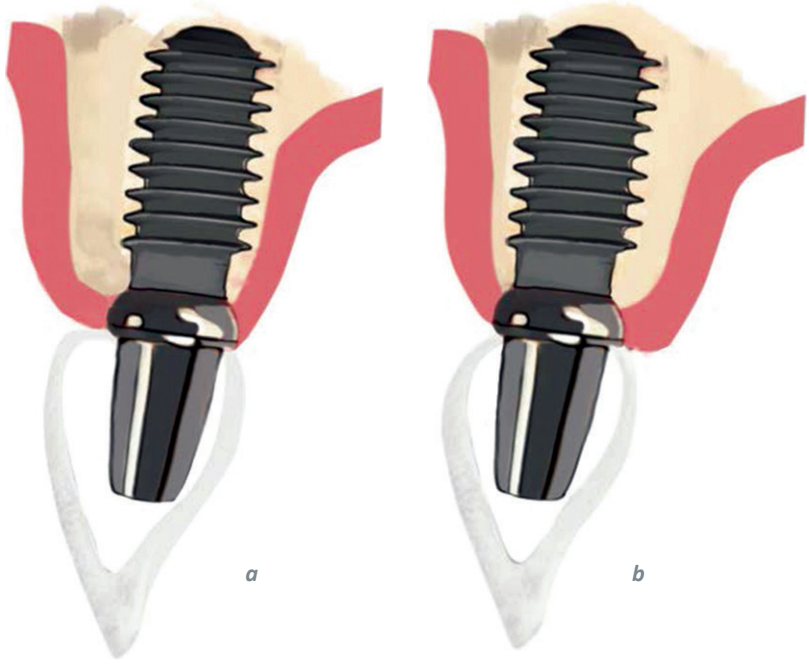

Şekil 13.7 a. İmplantın aşırı palatinale yerleştirilmesi, implantın labial sınırı ile restorasyonun en dış konturu arasında artan bir mesafe oluşturur. Böylece labial marjin kısmında ridge-lap tarzında bir yapı meydana gelir. **b.** Yine implantın labiale yakın yerleştirilmesi, labial servikal kemik rezorbsiyonlarına ve konturu fazla kronların yapılmasına neden olacaktır.

İmplant servikal çizgisi, komşu dişin mine-sement birleşiminden 2-3 mm. apikalde veya ideal olarak dişeti seviyesinde bulunmalıdır. Bu derinlik sağlandığı taktirde transmukozal parçanın uygun kullanımı ile daha doğal bir çıkış konturu ile daha iyi estetik sonuçlar elde edilir. Daha küçük çapta implant kullanıldığında, restorasyonun daha doğal görünümlü çıkış konturunu verebilmek için daha apikalde yerleştirilmesi gerekir.

Şekil 13.8
İmplantın komşu dişin mine-sement birleşiminden 2-3 mm.apikalde veya ideal olarak kemik seviyesinde yerleştirilmesi gerekir. Üzerine yerleştirilecek destek yapının basamak seviyesi dişetinin 0,5 mm altında seyretmelidir.

İmplant Açılandırımı

Uygun implant açısı, fasiyal planda, singulum hizasında ve insizal kenar hizasında olmak üzere 3 planda değerlendirilmelidir. Fasiyal planda, implant çıkışının doğal dişin servikalindeki gibi olması gerekir. Ancak bu pozisyonda yerleştirilen bir implantın insizali doğal dişe göre daha fasyialde kalacaktır. Bunu tolere edebilmek için insizal kenarı palatinalde olacak şekilde açılı destekler gereklidir. Fakat bu durumda özellikle kemik kaybı olduğu taktirde estetik görünüm tehlikeye girer. Singulum hizasında, implantın singulumunun altında konumlanması gerekir. İnsizal kenar hizasında açılandırma implant yerleştirilmesinde en ideal konumdur. İmplantın merkezi, kronun insizal kenarının altına gelecek şekilde yerleştirilir. Böylece, simante edilen destek, insizal kenarın hizasında çıkmış olur. Kronun fasiyal yüzden çıkışı komşu dişlere benzer. Estetik, doğal bir görünüm olur.

İmplantın açısı

İmplantlar, kuvvetlerin en uygun dağılımı aksiyal yönde olacak şekilde yerleştirilmelidir. Kret üzerindeki stresler implantlar aks dışı yükleniyorsa artar. Her aksdışı 15º lik yükleme, yükün %25 ini vida-destek bağlantısı üzerine transfer eder.

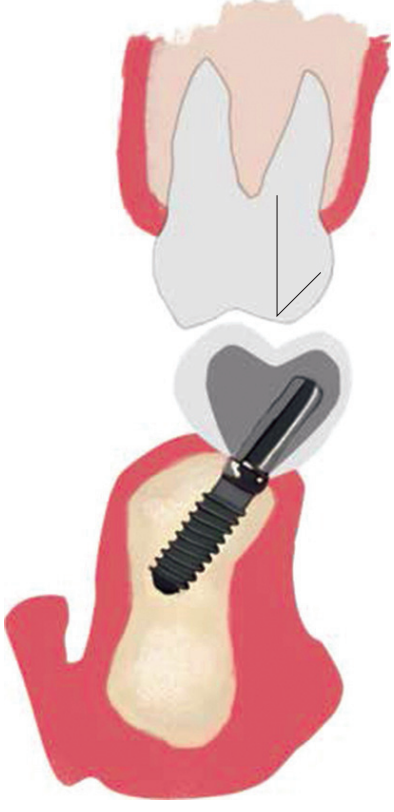

Şekil 13.9
Her aksdışı 15º lik yükleme, yükün %25 ini vida-destek bağlantısı üzerine transfer eder. Molar bölgede, implant açısı 15o den fazla ise,implant pozisyonu greftleme işlemi ile düzeltilebilir. Aksial pozisyonlandırmada zorluklar varsa,geniş çaplı implantlar önerilir.

İmplant –Destek Bağlantı Şekli

İmplantın destek ile bağlandığı servikal bölgesi ilk uygulamalardan itibaren iki farklı şekilde oluşturulmuştur.

- Eksternal bağlantılar ve
- İnternal bağlantılar.

Eksternal heksagonal bağlantının mekanik olarak yetersiz olduğu, bazı durumlarda estetik sıkıntılar ortaya koyabileceği görülmüştür. Bu nedenle günümüzde, antirotasyon özellikleri ön plana çıkarılmış, laboratuvar transfer işlemleri daha kolay ve periodontal problemlere daha az neden olan, yıkıcı kuvvetlerin daha az etkili olduğu internal bağlantılar tercih edilmektedir.

Temel olarak bu iki bağlantı şekli üzerinde desteğin pasif şekilde oturmasını sağlayacak ek dizaynlar şekillendirilmiştir. Veriler kron destek kompleksinin kuvvet uygulamaları sırasında hareketliliğini göstermiştir. Hekzagonal, oktagonal, sürtünmesel vb. şekillerde amaç hareket etmeyen destek yapılardır. Ancak, halen tamamen hareketsiz bağlantı şekli yoktur.

Resim 13.21 a, b. İnternal bağlantıda, negatif kısım implant servikaline, pozitif kısım destek tarafındadır.

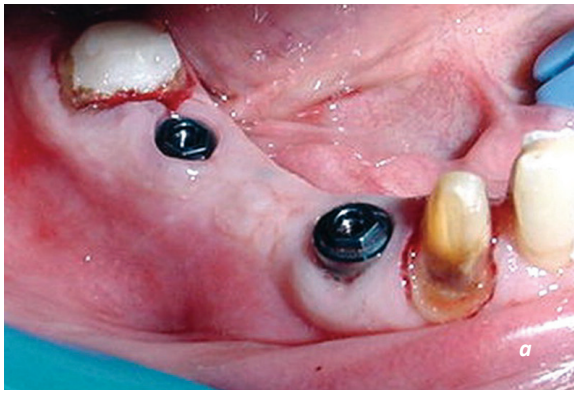

Resim 13.22 a, b. Eksternal bağlantıda, pozitif kısım implant servikalinde, negatif kısım destek tarafındadır.

Mikrohareketliliğe sahip bağlantılar söz konusudur. Mikrohareketlilik ve yüksek tork seviyesi, düz ve açılı desteklerin vida bağlantılarında kırılmalara neden olur. Mikrohareketliliğin ortadan kaldırılması, stabilizasyonun sağlanması, destek, implant ve özellikle vidada streslerin uygun dağılımını, kırılma ve kayıp riskini azaltır.

Destek (Abutment) Seçimi:

Destek (abutment) yerine konulduğu doğal dişin kökünün yerini tutan implantın üzerine, doğal dişin prepare edilmiş kronunu taklit edeceği düşünülerek yerleştirilen parçadır. Destekler, hangi dişin yerine konulduğu, implantın kemik içindeki pozisyonu,implantın doğal dişler veya diğer implantlara göre pozisyonu, interoklüzal mesafe ve gingival doku yüksekliği veya cep derinliği göz önüne alınarak seçilir.

İlk implant uygulamaları için standart dizaynda sadece tek tip destek (abutment) kullanılmıştır. İlk destekler korozyon ve parçalar arasında uyumsuzlukları önlemek için titanyum ve kıymetli metal alaşımından üretilmişlerdir.

Tam seramik komponentler 1993 senesinde titanyum desteklere alternatif olarak tanıtılmış ve artan estetik talepleri karşılamıştır. Yumuşak doku reaksiyonunda ve marjinal kemik stabilitesinde, seramik ve titanyum destek uygulamaları başarılı olmuştur.

Resim 13.23 Destekler, hangi dişin yerine konulduğu, implantın kemik içindeki pozisyonu,implantın doğal dişler veya diğer implantlara göre pozisyonu, interoklüzal mesafe ve gingival doku yüksekliği veya cep derinliği göz önüne alınarak seçilir.

Resim 13.24 a. Maksiller sol lateral diş kaybı ve sağ lateral dişte şekil bozukluğu olan vakada, **b .** diş eksikliği implant üzerine yerleştirilen titanyum destek ve sağ lateral dişte, laminat veneer kron preparasyonu, **c.** tam seramik restorasyonlar.

Destek materyali, implantı çevreleyen yumuşak dokuların kalitesini etkiler. Titanyum ve seramik destekler mukoza ataşmanının oluşmasına neden olurlar.

Titanyum üzerine simante edilmiş metal seramik kronlara göre, seramik destek üzerine simante edilmiş tam seramik kronlara gelen kırılma kuvvetleri daha çok etkili olmasına rağmen, tam seramik restorasyonların kullanımı giderek artmaktadır. Seramik destekler mükemmel estetik potansiyele sahiptirler ve biyouyumluluk dışında uzun süreli stabiliteyi de sağlamaktadırlar.

İlk seramik destekler, sinterlenmiş aluminyum oksitten üretilmiştir. Bunların özel siparişle hazırlandıkları için zaman alıcı ve preparasyon veya yerleştirilme aşamalarında kırılmalara neden olabilen mikroçatlaklar oluşturabilme özelliğine sahiptirler.

Tam seramik restorasyonlar, translüsensi özellikleri ile ışığın desteğe geçmesine izin verir ve gingival gölgelemeleri azaltarak canlı, güzel bir görünüm sergiler. Ancak bu yüksek translusensi, restorasyonun metal desteğe uygulanması sonucu metalin yansıması ile estetik olmayan bir görüntü meydana getirebilir. Bu estetik problemi çözebilmek için tam seramik destekler üretilmiştir.

Resim 13.25 Tam seramik kronlardaki yüksek translusensi, restorasyonun metal desteğe uygulanması sonucu metalin yansıması ile estetik olmayan bir görüntü meydana getirebilir.

Bu desteklerin uzun dönem başarısında, prefabrike metal desteklere göre daha fazla başarısızlığa uğradığı açıklanmıştır.

Günümüzde, destek üretimi için zirkonya seramik kullanılmaktadır. İtrium ile kuvvetlendirilmiş zirkonyumdioksit (Y-TZP-Zirkonyumdioksit, itriumla stabilize edilmiş tetragonal zirkonyum polikristalleri) yüksek biyouyumlu seramik materyaldir ve kırılma kuvvetlerine karşı özelliklerinden dolayı arkta istenilen bölgede uygulanabilir.

Zirkonya seramik yüzeylerde, titanyuma göre daha az bakteri biriktiği gösterilmiştir. Zirkonyanın mat beyaz rengi, düşük parlaklık istendiğinde problem yaratabilir. İstenilen rengin elde edilebilmesi

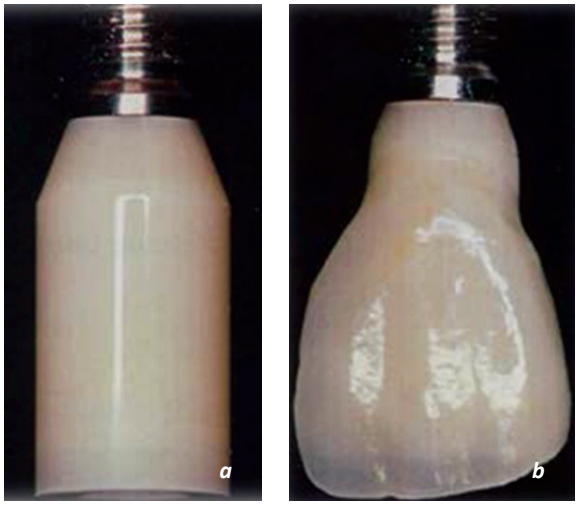

Resim 13.26 a, b. Fabrikasyon zirkonyum kalıplardan, freze yöntemiyle elde edilen destekler.

için çok kalın seramik ihtiyacı olabilir.
Destekler, prefabrik veya vakaya göre özel yapılmış olabilir. Standart ölçüler ve boyutlar posterior restorasyonlar için yeterli olabilir. Ancak, maksiller ön bölgede, estetik olmayan sonuçlara neden olabilir.
Eğer çevre dokuların desteklenmesi gerekli ise, özel destekler kullanılabilir. Özel destekler hem seramiğin standart implanta göre hazırlanması hem de CAD-CAM tekniğiyle yapılabilir.
Materyalin yüksek homojenite özelliğine sahip olması, özel dizaynı, kolay yapılması CAD-CAM tekniğiyle yapılan desteklerin avantajıdır. CAD-CAM tekniği maksiller anterior bölgede yanlış destek seçimine engel olabilir. Yetersiz doku konturlarını destekleyebilir ve diğer metal alaşımların uyumluluklarındaki zorlukları ve arayüz uyumsuzluklarını elimine eder.

Vida tutuculu, simante ve açılı destek kavramı

İmplant destekli kronun, destek yapıya simante olması veya destek - kron kompleksinin vidayla bağlanması şeklinde iki farklı dizayn ve bu dizaynlarda fabrikasyon olarak açılı üretilmiş destek yapılar söz konusudur. restorasyonlarda, implant-destek kompleksine vidalanan kronlar bulunur.

İmplant üzerine uyumlandırılmış destek üzerine pasif bir şekilde oturan kron, palatinal, lingual veya posterior bölgede oklüzal yüzde oluşturulan giriş yolu ile vidalanır.

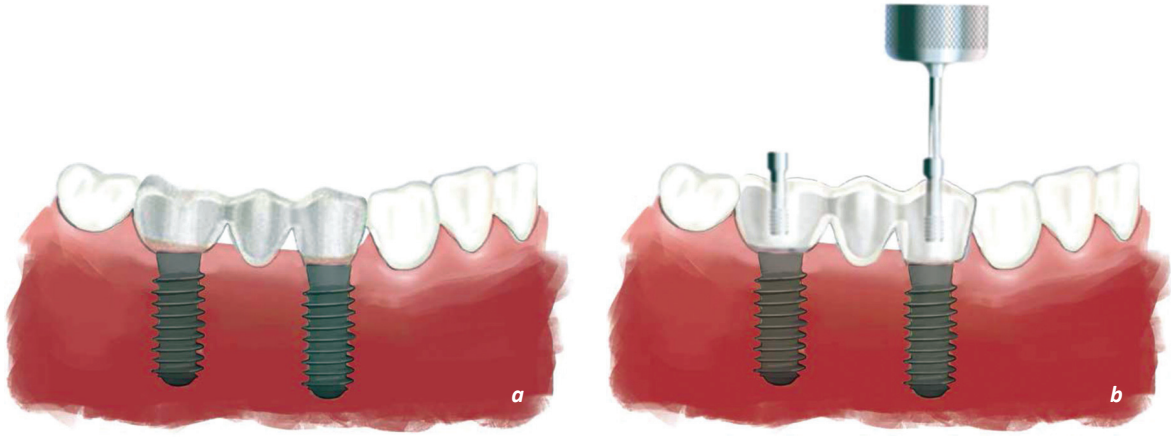

Şekil 13.10 a. Simante köprü destekleri, **b.** Vidalı destekler.

Bu tür restorasyonlarda, son sıkıştırmadan sonra bu giriş yolunun ağız kısmı, kompozit rezin ile kapatılır. Vida tutuculu protezler, üst yapının sökülerek kontrolünü mümkün kılarlar.

Simante restorasyonlar, özellikle posterior bölgede retansiyon ve direnç için en az 5 mm arklararası mesafe gerektirirler. Aşırı yükler, destek yapının düşük boyutları ve vida ile düzenlenebilir. Siman artık riskini ortadan kaldırırlar.

Bu tür yapıda, destek ve kron arasında siman olmaması bir avantaj olarak görülebilir. Yine, bu tip restorasyonlar, destek vidalarının yeniden sıkıştırılabilir olmasına ve değerlendirilmesine olanak sağlar. Oluşturulan vida giriş yolunun, seramiğin devamlılığını bozması nedeniyle, kuvvetler karşısında kırılmalara yol açması, olası komplikasyon olarak düşünülebilir.
Simante kronlarda, vidalı restorasyonlardan daha az komplikasyon görülür. Üst yapı daha pasiftir ve daha uygun aksial yükleme oluşur.

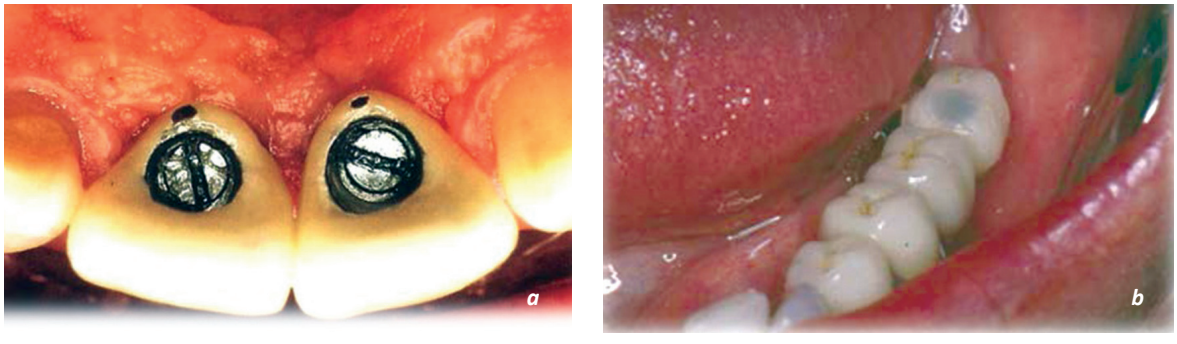

Resim 13.27 a. Yeterli kalınlığa sahip olmayan anterior vida tutuculu kronlarda estetik olmayan görüntüler yanında**, b.** vida giriş yolunda restoratif materyalin devamlılığının bozulması söz konusudur.

Daha iyi estetikle birlikte oklüzal materyalde daha az kırılma sağlanır. Simantasyonun protetik uygulamaların konvansiyonel bir yöntemi olması ve siman başarısızlıklarının daha kolay giderilmesi avantaj olarak gösterilebilir. Vida retansiyonunun, ilave komponentleri, klinik ve laboratuvar işlemleri artırması da simante kronların tercih nedeni olabilir.

Özel yapılmış destekler üzerindeki siman tutuculu restorasyonlar yanlış yapılmış implantları uyum landırmaya ve doğal diş gibi tedavi etmeye olanak sağlar. Kron yerleştirildikten sonra, çevre dokuların stabilizasyonuna ve iyileşmesine yardım eder. Kronun sık sık takılıp çıkartılmasının gerekmemesi, gingival travmanın da minimuma inmesine sebep olur. Vida tutuculu özel destekler kullanıldığında, simanın tamamen temizlenmesine izin vermesi için, interproksimal kron marjini gingival marjinin çok az altında konumlandırılmalıdır. Aksi taktirde yumuşak dokuların sağlığı riske girer.

İmplant yerleştirimi sırasında kemik yapının izin vermemesi veya hatalı açılandırmaya bağlı sorunların giderilmesi için üretici tarafından fabrikasyon olarak açılandırılmış ve farklı açılarda sunulan destekler bulunur.

Resim 13.28 Titanyum **a.** düz ve **b.** açılı, **c.** titanyum basamaklı, **d.** titanyum- plastik prefabrik dökülebilir, **e.** zirkonyum düz ve **f.** açılı destekler.

Daha önce bahsedilen, her aksdışı 15° lik yüklemenin, yükün %25 ini vida-destek bağlantısı üzerine transfer edeceği ve o bölgede deformasyonlarla birlikte servikal kemik rezorbsiyonlarını artıracağı düşünülürse 15° den fazla açılı destekleri gerektirecek uygulamalardan sakınılması doğru olacaktır.

Resim 13.29 a, b. Maksiller anterior bölgede, vestibül eğim, açılı desteklerle tolere edilmiş, posteriorda düz destekler kullanılmıştır.

Tam dişsizlikler

Tam dişsizlikler, çiğneme ve konuşma fonksiyonlarının kaybı ile birlikte estetik problemleri de ortaya çıkarırken, kişilerin kendilerine güvenlerini de kaybetmelerine neden olurlar. Klasik tam protezler, bu sorunların çözümünde uzun yıllardır uygulanmalarına karşın bir çok yetersizliği de devam ettirmektedirler. Özellikle, aşırı derecede rezorbe olmuş alveoler kretlere sahip hastalarda, rezorbsiyonun farklı aşamalarında farklı sorunlar oluşur. Genellikle ileri yaşlarda olan, adaptasyon yetenekleri azalmış, kas kontrol mekanizmaları zayıflamış ve kolay memnun olmama özellikleri ortaya çıkmış olan bu tür hastalarda, retansiyon ve stabiliteye destek oluşturma ve hastanın mümkün olduğunca az hacimli, kendine ait hissedebileceği protezlerin yapılabilmesi için implantlar önemli alternatifler olarak ortaya çıkar.

Osseointegrasyon kavramının ortaya konulmasından önce ve sonra, tam dişsizlikler, implant uygulamaları için birçok sınırlamayı da beraberinde getirmiştir. Anatomik sınırlamalar ve aşırı rezorbe kretler, implant uygulamalarını, implant sayısı, yerleştirme bölgesi veya implant şekli açısından zorlaştırırken, preprotetik cerrahi teknik ve materyallerinin gelişimi ile bu sınırlamalar da çok düşük seviyeye inmiştir. Tam dişsizlik durumlarında uygulanacak olan implant destekli protetik uygulamalarda implant-protez planlaması iki şekilde olabilir:

- Tamamen implantlar üzerine yerleştirilen protezler
- Kombine (Hibrit) protezler,
- Overdenture tarzı, implant ve mukoza-kemikten destek alan protezler,

Tamamen implantlar üzerine yerleştirilen protezler: Alt ve üst çeneye yerleştirilen implantlarla, bu implantların üzerine yerleştirilen destek yapılardan sabit protez ayağı gibi faydalanılarak oluşturulan protezlerdir. Sabit protezlerde olduğu gibi, destek, yalnız doğal dişlerin yerini alan implantlardan sağlanır. Kuvvet, implantlar üzerinden kemiğe iletilir.

Bu tip protezler de, uygulanma şekillerine göre iki farklı grupta toplanırlar. Branemark sistem uygulayıcıları tarafından, özellikle, alt çene foramenler arası bölgeye yerleştirilen, sayıları o bölgedeki kemik kalite ve miktarı ile belirlenen implantlar üzerine yerleştirilen tam kemik destekli protezler, implant uygulamalarının başlangıcında protez ve implantlar ile kemik yeniden şekillenebilirliği arasındaki denge ile yüksek kaliteli fonksiyonel yapılar olarak sunulmuşlardır. Günümüzde de, alt ve üst çenede, anteriora yerleştirilen implantlardan destekli, posterior uzantılı iskelet yapıların, implantlar üzerine vidalanarak bağlandıkları bu tür uygulamalar kullanılmaktadırlar. Bu protezler, iskelet kaideli tamamen implant destekli protezler olarak adlandırılırlar.

Resim 13.30 a, b. İmplantlar üzerine vidalanarak yerleştirilen ve hekim tarafından takılıp çıkartılabilen metal iskelet kaideli implant destekli protezler.

Bu tür protezler, posterior anatomik sınırlandırmalar nedeniyle bu bölgeye implant uygulama riskinden dolayı önerilmişlerdir.Bununla beraber, implantın uç kısmı ile boyun kısmının kortikal kemiğe bağlanması (bikortikal fiksasyon) bu bölgede zor olacağından anterior bölgeye yerleştirilen implantlardan destek alınması tercih edilmiştir. Anterior yerleştirim için en uygun alan, mandibuler foramenler arası bölgedir ve yerleştirilecek implant sayısı ve uzunluğu kemik kalitesine bağlıdır. İskelet kaideli tamamen implant destekli protezlere destek sağlamak için minimum 4-6 implant yerleştirmek gereklidir. Kemik kalite ve kantitesine bağlı olarak uzun implant boyu tercih edilir. Uzun implantlar yerleştirilemiyor ise, daha kısa boylu fakat çok sayıda implant yerleştirilmelidir. Bu protezler, maksillada, mandibulaya oranla, maksilladaki farklı kemik yoğunlukları nedeniyle daha düşük başarı gösterirler. Ayrıca implantın mukozadan çıktığı bölge ile protez arasında açıklık olduğundan, konuşma sırasında hava akımı önlenemez. Böylece konuşma problemleri ortaya çıkar. Yine maksillada, aşırı rezorbsiyon varsa, kayıp anatomik yapıların tamamlanması için kullanılacak materyalin miktarı veya kalacak açıklık kötü estetik sonuçlar ortaya çıkarabilir. Dokularla protez arasındaki bölgede özellikle mandibulada dudak desteği yetersiz olabilir. Bu durumlarda, yapay diş eti formundaki silikon yapılar uygulanabilir.

İskelet kaideli tamamen implant destekli protezlerin, biyomekanik olumsuzlukları, estetik problemleri ve yüksek maliyetlere karşın çok fazla protez materyali gerektirmelerinin yanında, implantoloji ve cerrahi uygulamaların gelişimi ile anatomik sınırlandırmaların en aza indirgenmesi, sabit protez tarzı tamamen implant destekli protetik uygulamaların tercih edilmesine neden olmuştur. Anterior bölgeye yerleştirilen implantların yanında posterior bölge kemik kalite ve miktarına bağlı olarak uygulanan implantlarla, tam ağız sabit protetik yapılar oluşturulabilir. İmplantların destek doğal dişlerin yerini aldığı bu durumlarda, gerek gövde dizaynı gerekse implant-üst yapı arasındaki ilişki, doğal dişli ağızlardaki uygulamalara benzer özellikler taşır. Hasta tarafından daha kolay tolere edilebilen bu tür protetik tedaviler, iskelet kaideli tamamen implant destekli protezlerin, estetik, fonasyonel, doku desteği ve materyal çokluğu sorunlarını ortadan kaldırırlar.

Bu tip uygulamalarda da, eğer geride kalan kret yapıları yetersiz ise, implant boyun bölgesi mukoza ile uygun olarak yerleşmemiş ise estetik problemler ve dudakların veya yanakların yeterince desteklenememesi durumu ortaya çıkar.

Cerrahi tekniklerle, özellikle posterior bölgede anatomik sınırlandırmaların giderilmesi için yapılan çalışmalar veya kemik kalite ve miktarı ile ilgili zorluklar sabit protez tarzı tam kemik destekli protezlerin uygulanımını güçleştirse de hasta ve hekim tarafından tercih edilen uygulamalardır.

En posteriora yerleştirilecek implantlar, serbest sonluluğu ortadan kaldıracak şekilde ikinci büyük azılar bölgesine uygulanmalıdırlar. Bir implantın üst yapısı ile birlikte bir gövdeyi de taşıyacağı düşünülürse, üst yapıyı oluşturan tutucu ve gövde sayısına göre implant sayısı belirlenebilir. Yine kemik kalite ve miktarına bağlı olarak destek olacak implant boyu ve sayısı arasındaki oran yönlendirici olacaktır. Buna göre, 6-8 implant kemik kalite ve miktarı izin veriyorsa, yerleştirilerek biyomekanik prensipler çerçevesinde üst yapısı oluşturulabilir.

Resim 13.31 a, b. Her çene için 6-8 implant yerleştirilerek, doğal dişlerde uygulanan sabit protez tarzı implant destekli protezler, en çok tercih edilen uygulamalardır.

Kombine (Hibrit) Protezler: Kemik kalite ve şekli açısından en uygun implant yerleştirimi, üst ve alt çenede foramenler arası bölgede yapılabilir. Bu bölgeye yerleştirilen implantlar destek olarak kullanılarak yapılan sabit köprü ve bu köprüye hassas bağlantılarla birleştirilen iskelet bölümlü protezlerden oluşan kombine protezler, estetik ve psikolojik olarak yeni bir yaklaşım olarak kabul edilebilir. Kemik rezorbsiyonunun vertikal boyutu protez lehine olumsuz etkilediği durumlarda, bu tür protezler estetik ve biyomekanik sıkıntılar ortaya çıkarır. Boyutun, estetik olmayan şekilde protetik materyal ile karşılanması, sabit protezde materyalin olması gerekenden kalın yapılmasına neden olur. Cerrahi yöntemlerle tedavi edilemeyen aşırı rezorbe kemik varlığında restorasyonun overdenture tarzı protezler şeklinde yapılması tercih edilir.

Resim 13.32 a. Posterior bölgede implant uygulanabilirliği olmayan durumlarda, anterior kaninler veya premolarlar arası bölgeye yerleştirilen implantlarla, **b, c.** Kenedy Cl 1 dişsizliğe çevrilen vakalarda, **d, e, f.** ön bölge sabit, arka bölge hareketli protezler hastaları tatmin edebilmektedir.

Overdenture tarzı, implant ve mukoza-kemikten destek alan protezler : Konvansiyonel protetik tedavi uygulamalarında başarı ile kullanılan overdenture'ların, aynı prensipler içinde implant destekler kullanılarak yapılması, overdenture tarzı implant destekli protezleri ortaya çıkarmıştır.

Esası, implantlara bağlanan tutucular aracılığıyla retansiyon ve stabilitesi sağlanan hareketli protezlerdir. Tamamen implant destekli protezlerden farklı olarak hasta tarafından takılıp çıkarılabilirler. Bu yöntemle, özellikle, konjenital veya cerrahi defektli, aşırı rezorbe kretlere sahip ve yumuşak doku desteğini kaybetmiş hastalara fonksiyonel ve estetik olarak yardımcı olunur. Az sayıda implant yerleştirilebildiği için daha ekonomiktir. Üst yapı ise, sabit proteze göre daha ucuz ve yapımı daha kolaydır. İmplantların boy ve sayısının seçiminde, kemiğin kalite ve miktarı temel faktördür. Destek için minimum iki implanta ihtiyaç vardır. İdeal olarak, her iki tarafta da mental foramenlerin önüne yerleştirilerek, karşıt ark stabilizasyonu sağlanır. Biyomekanik olarak, her ilave implantın destek hattını, destek düzlemine çevireceği düşünülürse, üçüncü ve hatta dördüncü implantın uygulanması tercih edilir.

Overdenture tarzı implant destekli protezlerde, implant üzerine yerleştirilen farklı tutucu şekillerinden faydalanılabilir. Vakanın durumu ve implant sisteminin özelliklerine göre uygulanabilecek tutucu şekilleri,

- Bar bağlantılar (Bar attachments)
- Çivi başlı/ Top başlı tutucular (Stud attachments/Ball attachments)
- Lokatör tutucular (Locator retainers) dır.

Bu bağlantılar, lateral stabilite sağlarlar ve protezin hem vertikal hem horizontal retansiyonunu arttırırlar.

Overdenture tarzı, implant ve mukoza-kemikten destek alan protezler : Konvansiyonel protetik tedavi uygulamalarında başarı ile kullanılan overdenture'ların, aynı prensipler içinde implant destekler kullanılarak yapılması, overdenture tarzı implant destekli protezleri ortaya çıkarmıştır.

Esası, implantlara bağlanan tutucular aracılığıyla retansiyon ve stabilitesi sağlanan hareketli protezlerdir. Tamamen implant destekli protezlerden farklı olarak hasta tarafından takılıp çıkarılabilirler. Bu yöntemle, özellikle, konjenital veya cerrahi defektli, aşırı rezorbe kretlere sahip ve yumuşak doku desteğini kaybetmiş hastalara fonksiyonel ve estetik olarak yardımcı olunur. Az sayıda implant yerleştirilebildiği için daha ekonomiktir. Üst yapı ise, sabit proteze göre daha ucuz ve yapımı daha kolaydır.

İmplantların boy ve sayısının seçiminde, kemiğin kalite ve miktarı temel faktördür. Destek için minimum iki implanta ihtiyaç vardır. İdeal olarak, her iki tarafta da mental foramenlerin önüne yerleştirilerek, karşıt ark stabilizasyonu sağlanır. Biyomekanik olarak, her ilave implantın destek hattını, destek düzlemine çevireceği düşünülürse, üçüncü ve hatta dördüncü implantın uygulanması tercih edilir.
Overdenture tarzı implant destekli protezlerde, implant üzerine yerleştirilen farklı tutucu şekillerinden faydalanılabilir. Vakanın durumu ve implant sisteminin özelliklerine göre uygulanabilecek tutucu şekilleri,

- Bar bağlantılar (Bar attachments)
- Çivi başlı/ Top başlı tutucular (Stud attachments/Ball attachments)
- Lokatör tutucular (Locator retainers) dır.

Bu bağlantılar, lateral stabilite sağlarlar ve protezin hem vertikal hem horizontal retansiyonunu arttırırlar.
Günümüzde farklı sistemler hemen hemen aynı prensiplerle, birbirine yakın şekil ve yapılarda tutucular oluşturmuşlardır. Biyomekanik özellikler açısından, çivi/top başlı tutuculu overdenture tarzı protetik uygulamalar son dönemde de lokatör bağlantılar daha çok kabul görmektedir.

İmplant destekli overdenture tarzı protezler, implantlar ve mukoza ile geride kalan kretler destek alan protezler olduğundan, uzun dönem kullanım ile oluşan rezorbsiyonun, tam kemik destekli protezlere ve tam protezlere göre daha az olduğu ortaya konulmuştur. Daha estetiktirler.

Uygulanan implantlara rağmen, tam protezlerden kurtulacağını düşünen hastalarda hayal kırıklığı yaratabilir. Materyalin tam protezlere oranla azalmamış olması diğer dezavantajıdır. Bu durumda, ek retansiyon implantlarla sağlandığı için, doku desteği azaltılarak materyal miktarı da azaltılabilir.

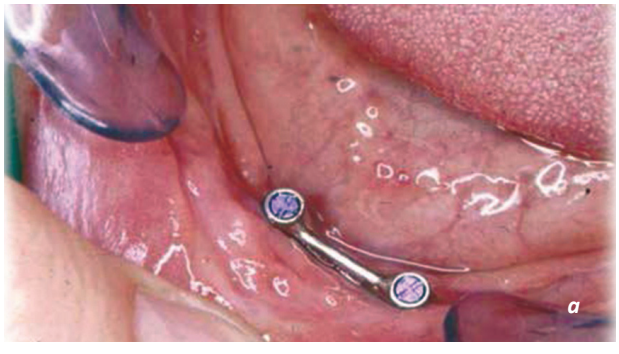

Resim 13.33 a. Mandibuler, bar bağlantılı overdenture tarzı implant destekli protez a. ağız içi pozitif tutucu bar ve **b.** protezde negatif kısım tutucu klips.

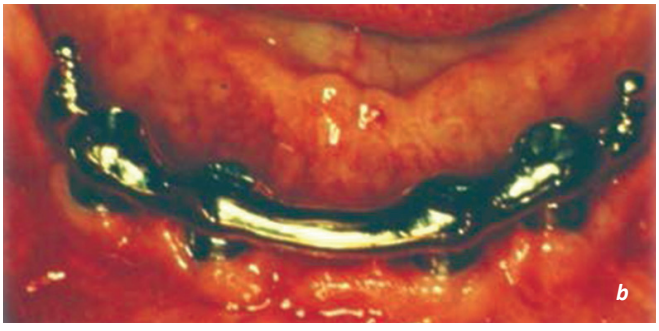

Resim 13.34 a. Distal uzantılar veya **b.** yine uzantı bölgesine yerleştirilen top başlı tutucularla, retansiyon ve kuvvet iletiminin düzenlenmesi amaçlanan bar bağlantılar.

Resim 13.35 a, b. Maksiller dört implant üzerine yerleştirilen top başlı tuculu overdenture tarzı implant destekli protez.

Resim 13.36 a, b. Maksiller dört implant üzerine yerleştirilen bir başka sistem top başlı tuculu overdenture tarzı implant destekli protez.

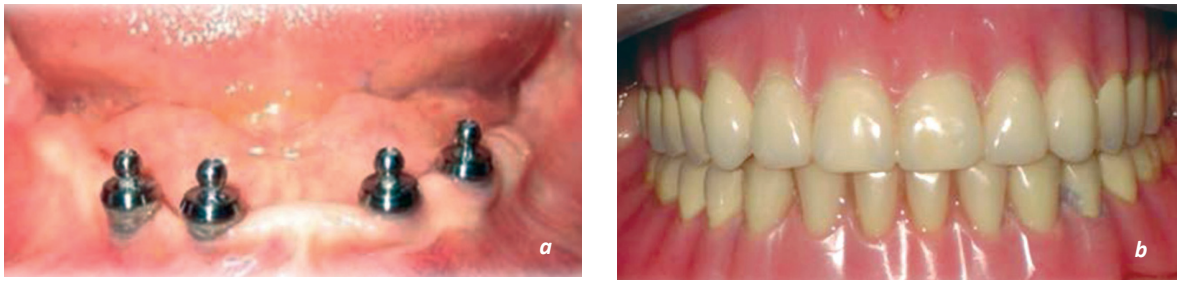

Resim 13.37 a. Mandibuler dört implant üzerine yerleştirilen top başlı tuculu **b.** overdenture tarzı implant destekli protez.

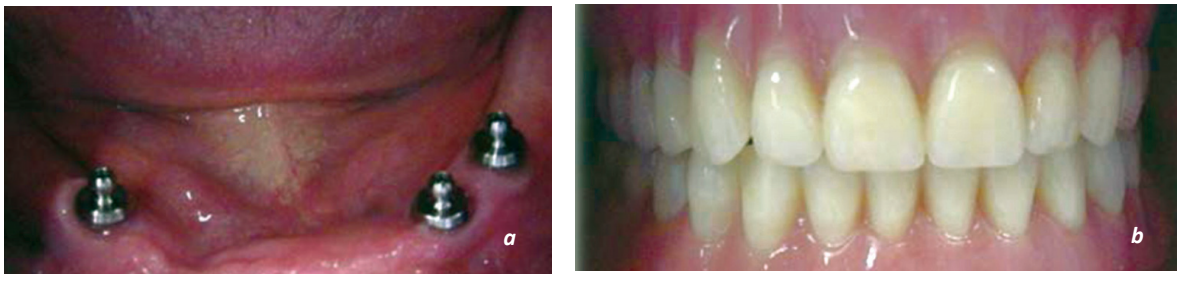

Resim 13.38 a, b. Mandibuler üç implant üzerine yerleştirilen top başlı tuculu overdenture tarzı implant destekli protez.

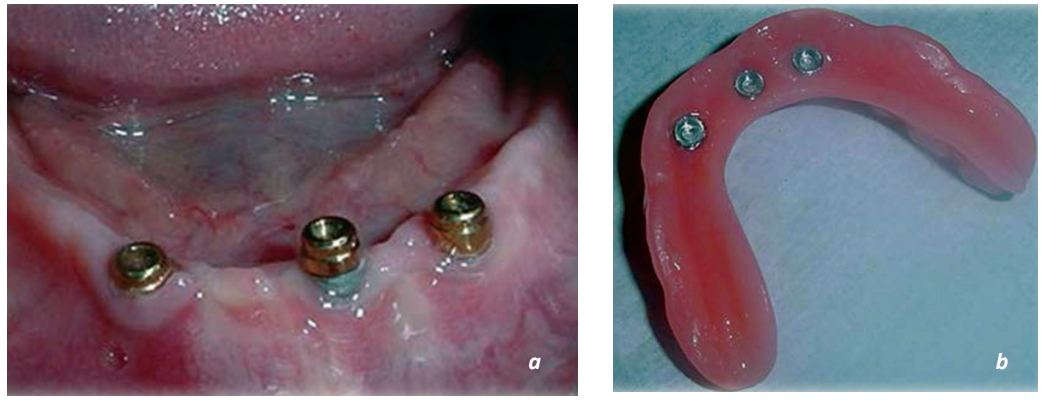

Resim 13.39 a, b, c. Mandibuler üç implant üzerine yerleştirilen lokatör tuculu overdenture tarzı implant destekli protez.

İmplant Destekli Protezlerde Ölçü

İmplant destekli protezlerde, ayak olarak destek olarak kullanılacak olan implantların üzerine yerleştirilen destek (abutment) yapıların prepare edilerek doğrudan ölçüleri alınabilir. Bu yöntem ağız içinde çalışmayı gerektirdiğinden tercih edilmez. Prepare edilmiş destekler için ölçü tekniği, geleneksel uygulamalardaki gibidir.

Yerleştirilmiş implantların, modele taşınarak, model üzerine yerleştirilen, daimi desteklerin prepare edilmesi ve protetik üst yapıların hazırlanması içi iki farklı ölçü yöntemi vardır.

- Standart ölçü kaşıkları ile indirekt yöntem ve
- Açık kaşıklar ile direkt yöntem

Standart ölçü kaşıkları ile ölçüde, implant veya implantlar üzerine ölçü postları vidalanarak, doğal diş destekli sabit protezlerde olduğu gibi ölçü alınır. Ölçü maddesi sertleştikten sonra, kaşık ağızdan çıkartılır. İmplant veya implantlar üzerine bağlanmış olan ölçü postu veya postları ağızda kalır. Daha sonra implanttan, vidası sökülerek implant analoğuna vidalamak yoluyla bağlanır. Ölçü postu ve implant analoğunu içeren bu yapı veya yapılar, ağızdaki pozisyonuna çok dikkat edilerek ölçü içerisindeki yerine veya yerlerine yerleştirilir. Bu doğru yerleştirmeyi sağlamak için ölçü postları üzerinde rehber yüzeyler mevcuttur. Bu yüzeyler, ağız içindeki pozisyonun, modele aynen taşınması için gereklidir.

Açık kaşık yöntemi, fabrikasyon plastik ölçü kaşıklarının delinmesi veya şahsi akrilik kaşıklar yapılmak sureti ile uygulanır. Diğer fark ise daha uzun vidalı ölçü postlarının kullanılmasıdır. Kaşığın postların hizasında açık yapılmasının nedeni bu uzun vidalı postların kaşığın yerleşmesine engel olmaması ve ölçü sertleştikten sonra açık alandan kolayca sökülebilmesidir. Bu yöntemde, ölçü sertleştikten sonra ölçü postunu implanta tutturan vida gevşetilerek kaşık ağızdan çıkarılır. Böylelikle, ölçü postu, ölçü maddesi içerisinde hiç yer değiştirmeden, kaşık ile birlikte ağızdan çıkartılır. Açık kaşık yöntemi, birden fazla ve paralel olmayan implantların ölçüsü alınırken, sertleşmiş ölçü maddesinin deformasyonunu engellemek için kullanılır.

Standart Ölçü kaşığı ile Ölçü/ Kapalı Kaşık Tekniği / İndirekt Yöntemle Ölçü

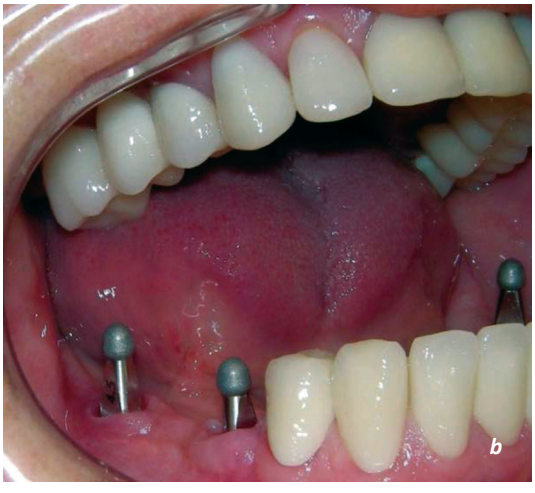

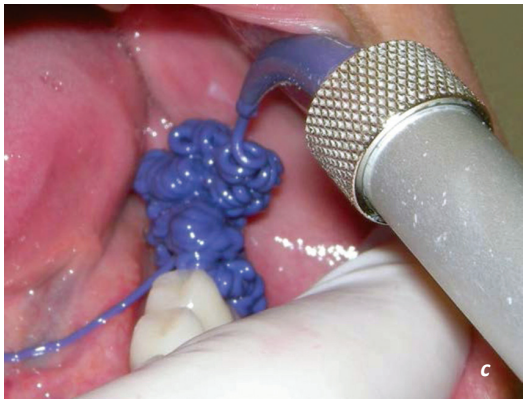
c

d

e

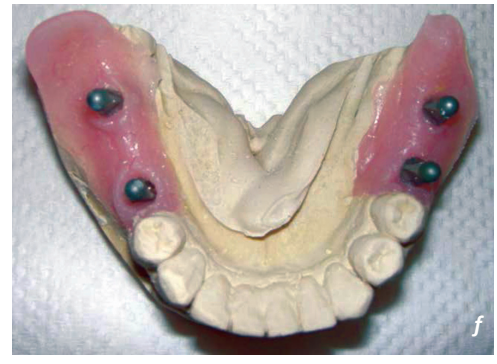
f

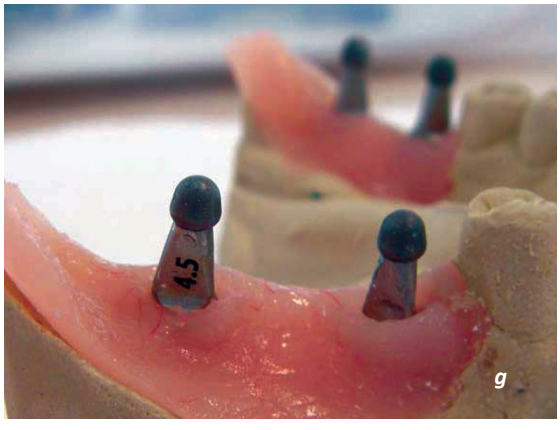
4,5
g

4,5
4,5
h

4,5 05,5
4,5 05,5
ı

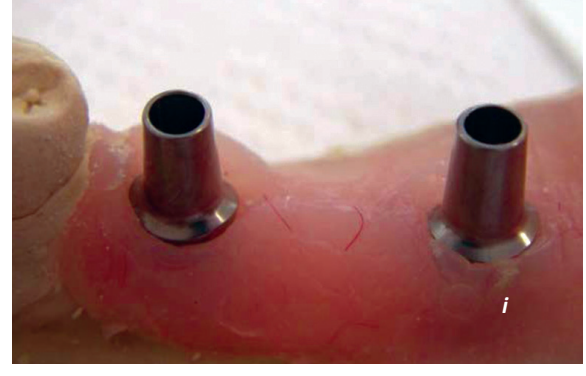
i

Resim 13.40 a, b. Sağ ve sol alt çenede, iyileşme vidaları çıkartılarak, ölçü postları implantlar üzerine yerleştirilir.
c. Özel ölçü enjektörü ile ölçü postları çevresine polieter ölçü maddesini uygulanır.
d. Kaşığa doldurulan ölçü maddesi, tüm alt çeneye geleneksel yöntemle uygulanır. Polieter ölçü maddesi için ölçü maddesinin sertleştikten sonra kaşıktan ayrılmaması için adeziv sürülmüş deliksiz ölçü kaşığı kullanılır. Kaşığın deliksiz olması, kullanılan polieter ölçü maddesinin akıcı kıvamda olması nedeniyledir.
e. Ağızdan çıkartılan sertleşmiş ölçü
f. Ölçü postu, implant analoğu ile bağlanarak, ağızdaki durumu ile tamamen uyumlu olacak şekilde ölçü içine yerleştirilir.
g, h. Elde edilen ölçüler, implant çevresi dokuları taklit etmek amacıla yapay gingiva silikonu, üzerine de alçı dökülerek laboratuvar modelleri elde edilir.
ı, i. Bu modellerden ölçü postları çıkartılarak, daimi olarak kullanılacak ve freze edilerek üst yapının şekillendirileceği titanyum destekler vidalanır.

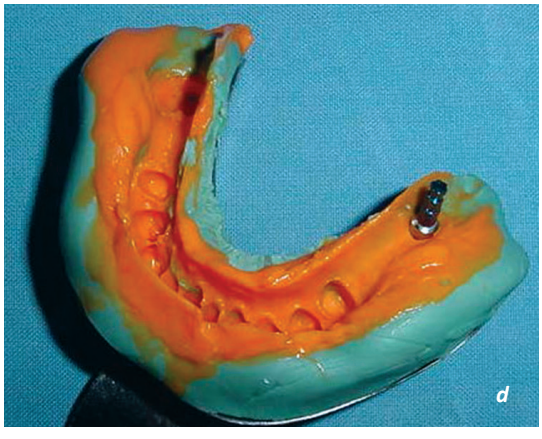

Resim 13.41 a. Sağ mandibuler bölgede implant-doğal diş destekli oluşturulacak köprü için, iyileşme süresini tamamlamış ve iyileşme başlığı yerletirilmiş hastada, implant üstü mukozanın kaldırılıp vidanın takılmasından bir haftalık iyileşme süresi sonunda silikon esaslı ölçü maddesi ile putty wash tekniğiyle ölçü alımında, **b.** mandibuler sağ 2. Premolar diş prepare edilmiş, ölçü postu yerleştirilmiştir. **c, d.** Önce yoğun kıvamlı, sonra akıcı kıvamlı silikon ölçü maddeleri kullanılarak ölçü işlemi tamamlanmıştır. Bu yöntemde de, ölçü postu ve implant analoğu birleştirilerek ölçünün implant bölgesine yerleştirilmiştir.

Modeller Üzerinde Restorasyonun Tamamlanması

Laboratuvar işlemleri ve klinik safhalar, geleneksel sabit protezler ile aynıdır. Ağız içinde yapılan doğal diş preparasyonları gibi, laboratuvarda modeller üzerinde destekler freze edilerek preparasyonları yapılır.

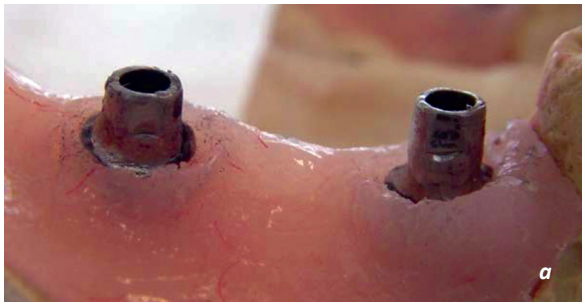

Resim 13.42 a, b. Prefabrike titanyum destekler model üzerine yerleştirilerek, **c, d.** freze işlemleri tamamlanır. Bu işlem, üst yapının komşu ve karşı dişlerle ilişkisine göre, uygun şekil verilerek yapılır. Uygulanacak restorasyon materyalinin kalınlığı da önemlidir. **e, f.** Freze edilmiş destekler üzerine metal alt yapı oluşturulur. **g, h.** Model üzerinde şekillendirilen destekler ve üzerlerindeki metal alt yapı, ağız içine taşınarak provalar yapılır. Aynı şekilde dentin provaları da bu desteklerin ağız içine yerleştirilmeleri ile tamamlanır. Glaze aşaması da bitirilen restorasyonların, desteklerin sonuç olarak implantlar üzerine yerleştirilmeleri ve raçet ile son sıkıştırmalarının yapılması (torklanmaları) ile simantasyon işlemi gerçekleştirilir.

Direkt Yöntem / Açık Kaşık Tekniği ile Ölçü Alma

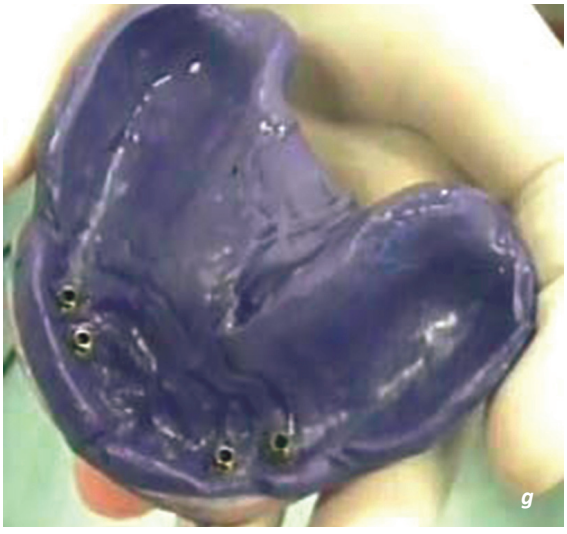

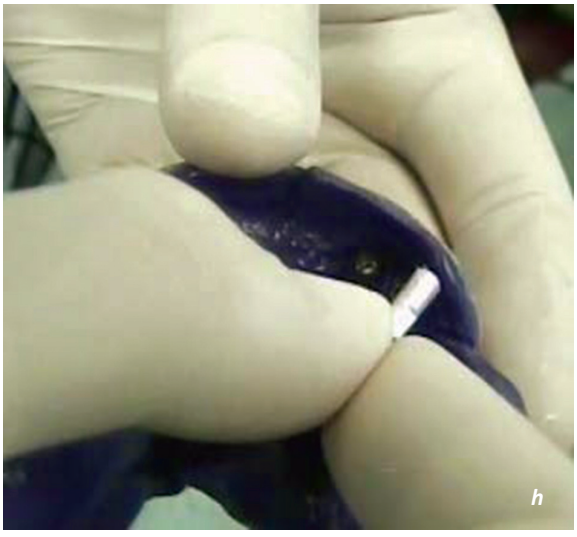

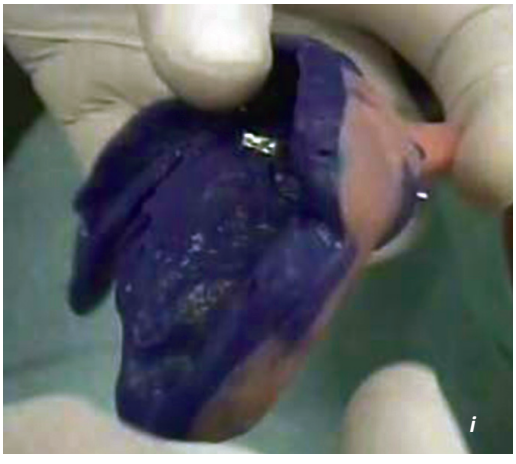

Resim 13. 43 a. Üst çenede iyileşme vidaları çıkartılır. **b.** Uzun vidalı ölçü postları implantlar üzerine yerleştirilir. **c.** Akrilik rezinle hazırlanmış ve ölçü postları hizasındaki bölgelerin açılmış olduğu şahsi kaşık kontrol edilir. **d.** Polieter ölçü maddesi için adeziv sürülür. **e.** Ölçü postlarının çevresine özel ölçü enjektörü ile ölçü maddesi uygulanır. ***f.*** Ölçü maddesi sertleştikten sonravidaların ağız kısımları temizlenerek kontrol edilir ve vidalar çıkartılır. **g.** Ölçü, ağızdan çıkartıldıktan sonra ölçü postları, ölçünün içinde kalmıştır. **h.** İmplant analogları ölçü içindeki postlara yerleştirilirler. **ı,i. j** Daha önce çıkartılmış olan vidalar kaşığın dış kısmından vidalanarak, ölçü postı ve implant analoğu sabitlenir.

Overdenture Tarzı Protezlerde Tutucunun Yerleştirilmesi

Overdenture tarzı implant destekli protezlerde, tutucu tipi ne olursa olsun, önceden hazırlanmış protezin, hasta ağzında veya laboratuarda bağlanması şeklinde iki yöntem vardır. Hasta ağzında yerleştirme, hekimin kontrolünde ve ağız içi pozisyonun daha iyi tespit edilebilmesi gibi avantajları nedeniyle daha çok tercih edilir. İmplantların yerleştirilmesinden önce hazırlanabilen protezlerin, osseointegrasyon döneminde geçici olarak kullanılabilmesi de diğer bir fayda olarak görülebilir.

Resim 13.44 a, b.
Uygun olmayan açılı yerleştirilmiş implantlar üzerine, bağlantısı top başlı tutucularla sağlanan protezdeki sorunlar üzerine, lokatör tutucu ile değiştirilmesi düşünülmüştür. Paralel yerleştirilmemiş implantlar üzerine, bar ya da lokatör bağlantı kullanılmalıdır.

Resim 13.44 c.
Çıkartılan top başlı bağlantılar solda, yerine yerleştirilecek olan lokatör bağlantılar taşıyıcıları ile birlikte sağda görülmektedir.

c

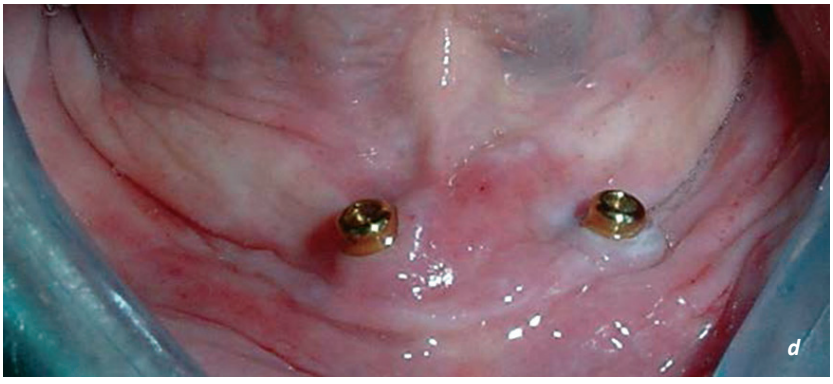

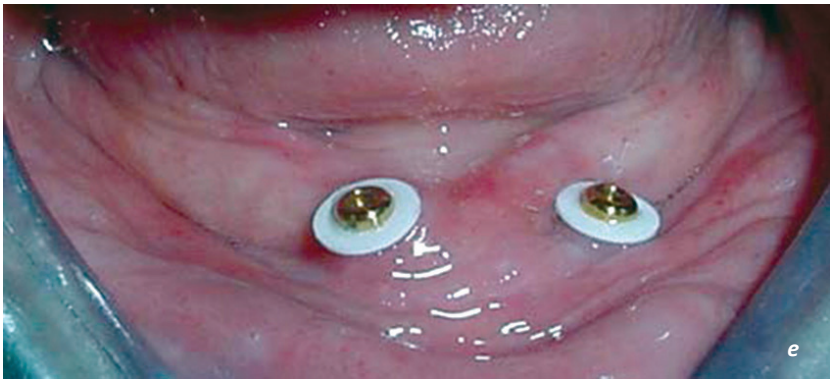

Resim 13.44 d, e.
Lokatör bağlantılar, implantlar üzerine vidalanır. Ağız içinde bağlama yönteminde, kullanılacak akrilik rezinin retantif alanlara taşmaması için izolasyon halkaları implant servikal bölgesine yerleştirilir. Bu işlem yapılmadığı takdirde, protez akrilik rezinin sertleşmesinden sonra çıkartılamaz.

Resim 13.49 f, g. Bağlantı ve protez parçası içinde kalacak olan kapak kısmının yerleştirme sırasında temas etmeyecek kadar serbest duvarların oluşturulacağı boşluklar protez tarafında hazırlanır. Kapak kısmının içinde işlem sırasında kullanılan siyah tutucu plastik parçalar bulunmaktadır. Bu parçalar, işlem sırasında tutucu daimi.

Resim 13.44 h, ı. Sertleşmiş ve ağızdan çıkarılmış protez içinde, tutucu kapak kenarlarının ve diğer taşkınlıkların temizlenmesinden sonra siyah parçalar çıkarılır. Yerine daimi tutucu parçalar yerleştirilir. Vakaya göre, farklı rezilyenste sunulmuş olan plastik parçalar tercih edilir.

Resim 13.44 i. Bitirilmiş protez.

İmplant Destekli Protezlerde Başarısızlıklar

İmplantlar, sağladıkları fonksiyonel, estetik ve fonasyonel desteğin yanında, fonksiyon altında, biyomekanik olarak tolere edilebilecek yük taşıma kapasiteleri dahilinde, mevcut kemik kalite ve yapısının korunmasına kesin olarak katkıda bulunurlar. Ancak doğal diş destekli protezlerde olduğu gibi, başarısızlıklar söz konusu olabilir.

İmplant destekli protezlerde, başarısızlıklar,

- Protetik planlamanın, uygun yerleştirilmeyen implantlar nedeniyle değişmesi,
- Planlanan protez tipinin uygulanamaması,
- Mekanik komplikasyonlar (Vida gevşemesi, kırılması, üst yapı kırıkları gibi)
- Estetik memnuniyetsizlik,
- Konuşma problemleri,
- Hijyen sorunları gibi nedenlerle ortaya çıkar.

Bu tür sorunlar,

- Kaybedilen dişi karşılayacak sayıda implant kullanılması,
- Geniş platformlu implant kullanılması,
- İmplantın doğal dişle bağlanma zorunluluğu varsa, destek dişin çok iyi değerlendirilmesi ve destek sayısının arttırılması,
- Uygun kuvvet dağılımı sağlayacak şekilde implant yerleştirimi,
- Kanat uzantılardan kaçınma,
- Restorasyonun aşırı genişliğinden kaçınma,
- Bruksizm, parafonksiyonlar veya uygun olmayan oklüzal faktörlerden koruma,
- Protez üzerinde lateral oklüzal temaslardan kaçınma,
- Komşu diş üzerinde lateral oklüzal kuvvetler oluşmaması,
- Primer mekanik stabilitenin sağlanmasıyla yeni kemik oluşumunun sağlanması
- İmplant çapının istenenden dar olmaması,
- Uygun olmayan vida bağlantısı veya protezin uyumsuz olmasından kaçınma,
- Bağlantı için simante veya vidalı sistemin kullanılacağının belirlenmesi ve oklüzal ilişkilerinin düzenlenmesi,
- Estetik riskleri ortadan kaldırmak amacıyla, dişeti, diş, kemik ve hasta faktörlerinin eliminasyonu ile başlangıç aşamasında elimine edilebilir.